

ACTUALIZACIONES / Reviews

RETARDO DE CONSOLIDACIÓN DE FRACTURAS

Ariel Sánchez, 1* Helena Salerni²

1. Centro de Endocrinología, Rosario. 2. Coordinadora del área Metabolismo Fosfocálcico, División Endocrinología, Hospital General de Agudos "Carlos G. Durand", Buenos Aires.

Resumen

Aproximadamente un 10% de los pacientes fracturados presentan retardo o falta de consolidación. Esto puede deberse a varios factores, y entre los más comunes están la cominución, la infección, una fijación inadecuada, tumores, falta de aporte sanguíneo, trastornos metabólicos y enfermedades concomitantes. Algunos medicamentos han sido implicados en la patogenia. Es difícil encontrar un criterio uniforme en la literatura o entre los cirujanos ortopédicos, pero puede decirse que, si luego de 6-8 semanas de inmovilizada o intervenida la fractura no aparecen claros signos radiológicos de formación de un buen callo, se está ante un retardo de la consolidación. Otros requieren intervalos más largos (hasta 6 meses) para diagnosticar esta complicación. En esta revisión se analiza el proceso biológico de la cicatrización ósea, los mecanismos implicados en el retardo de consolidación en pacientes añosos, y se mencionan los fármacos utilizados para el manejo médico del problema (vitamina D, calcitriol, hidroxiapatita microcristalina, hormona paratiroidea y ranelato de estroncio). Finalmente se muestran 3 casos con buena respuesta al tratamiento médico.

Palabras clave: fracturas, callo, retardo de consolidación, tratamiento médico.

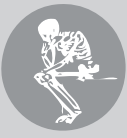Summary

FRACTURE NON-UNION

Approximately 10% of fractured patients present consolidation delay or failure. This can be due to several factors, the most common being comminution, infection, inadequate fixation, tumors, lack of blood supply, metabolic alterations, and systemic diseases. Some drugs have been implicated in the pathogenesis. It is difficult to find uniform criteria of no consolidation, but if after 6-8 weeks of immobilization there is lack of radiological signs of good callus formation, some orthopedic surgeons diagnose consolidation delay, while others require longer intervals (up to 6 months) before making the diagnosis. This review considers the biological process of bone repair, the mechanisms implicated in consolidation delay in fractured elderly patients, and the medications used to treat the problem after diagnosis (vitamin D, calcitriol, microcrystalline hydroxyapatite, strontium ranelate, and parathyroid hormone). Finally, three cases with good response to medical management are shown.

Key words: fractures, callus, consolidation delay, non-union, medical management.

* Dirección postal: San Lorenzo 876, 1er piso, 2000 Rosario (SF), República Argentina.
Correo electrónico: asanchez@circulomedicorosario.org



El proceso de reparación esquelética es esencial para resolver cualquier traumatismo ortopédico que haya causado una fractura ósea, o una intervención quirúrgica de la que se espera una respuesta curativa. Aproximadamente un 10% de los pacientes fracturados presentan retardo o falta de consolidación. Esto puede deberse a varios factores, y entre los más comunes están la conminución, la infección, una fijación inadecuada, tumores, falta de aporte sanguíneo, trastornos metabólicos y enfermedades concomitantes.¹

Biología de la cicatrización ósea

El hueso es una estructura compuesta por elementos minerales y orgánicos. El componente mineral contiene iones de calcio, fosfato y oxhidrilo que se organizan en un compuesto llamado hidroxapatita. Este esqueleto mineral proporciona la resistencia y la rigidez características del hueso. La fase orgánica o proteica se compone principalmente de colágeno de tipo I, que brinda resistencia a la tracción y tenacidad. La cubierta externa del hueso, el periostio, proporciona el suministro vascular que desempeña un papel esencial en la curación de fracturas. El periostio en los niños es sustancialmente más grueso y más robusto que en los adultos, lo que explica, en parte, la más rápida curación de las fracturas pediátricas.² La consolidación ósea se suele dividir en tres etapas ligeramente superpuestas: inflamatoria, reparadora y remodelatoria. Es difícil proporcionar un marco de tiempo aproximado para cada fase, porque la tasa de curación varía ampliamente según la edad y las comorbilidades. Por ejemplo, una simple fractura de un dedo del pie en un niño sano puede curar completamente en cuatro semanas, mientras que la misma fractura en un fumador de 65 años de edad puede no sanar completamente durante varios años.²

La fase inflamatoria inicial está dominada por eventos vasculares. Luego de una fractura, se forma un hematoma que proporciona

los bloques de construcción para la curación. Posteriormente, se produce la reabsorción de 1 a 2 mm de hueso ubicado en los bordes de la fractura, el que ha perdido su suministro de sangre. Es esta reabsorción ósea lo que hace que las líneas de fractura se noten claramente en las radiografías 5-10 días después de la lesión. A continuación, las células multipotentes se transforman en células osteoprogenitoras, que empiezan a formar hueso nuevo.

En la fase reparadora, nuevos vasos sanguíneos se desarrollan desde fuera del hueso para suministrar nutrientes al cartílago que se empieza a formar en todo el sitio de la fractura. Las células totipotenciales provenientes del *cambium* (capa interna del periostio) son origen de los condroblastos encargados de la fase temprana de la reparación.¹ Una de las citoquinas que desempeña un papel importante en esta fase es el factor de crecimiento vascular endotelial (VEGF, *vascular endothelial growth factor*).³ Una inmovilización casi absoluta es deseable tanto durante la fase inflamatoria como durante la fase reparadora temprana, para permitir el crecimiento de estos nuevos vasos. Sin embargo, una vez que la neovascularización se ha completado, la carga progresiva y el movimiento del sitio de la fractura son deseables para aumentar la formación del callo.

El callo se forma típicamente como un collar de hueso nuevo endocondral alrededor de la zona fracturada. Este callo es inicialmente cartilaginoso, pero se endurece cuando se producen la mineralización y la calcificación endocondral durante la fase de remodelación. Al final de la fase reparadora se produce la unión clínica de la fractura. La unión clínica ocurre cuando el hueso fracturado no se desplaza durante el examen físico, la zona de la fractura es indolora y el paciente puede utilizar el miembro lesionado sin sentir dolor significativo. Debido a que el callo inicial es cartilaginoso, puede ocurrir unión clínica antes de que haya evidencia radiográfica de consolidación. La unión clínica clásicamente marca el final de

la fase reparadora de la curación de fracturas.

En la fase de remodelación, el callo endocondral se osifica completamente y el hueso sufre una remodelación estructural. Este proceso se produce de forma rápida en los niños pequeños, quienes remodelan todo su esqueleto cada año. A finales de la infancia, la tasa de remodelación ósea es de aproximadamente 10% por año y continúa cerca de este nivel durante toda la vida.² La formación de hueso endocondral ocurre siempre bien cerca del sitio fracturario, donde la tensión de oxígeno es baja y está alterada la circulación. Por otro lado, la formación de hueso intramembranoso ocurre distalmente a la disyunción, donde permanece intacta la circulación. La estabilidad mecánica del hueso fracturado afecta marcadamente el destino de las células progenitoras: las fracturas bien estabilizadas no muestran evidencia de cartílago, mientras que las inestables producen abundante cartílago en el sitio de ruptura.²

Para la reparación de una fractura es necesaria la actividad coordinada de varios tipos celulares: progenitores de estirpe cartilaginosa y ósea, células inflamatorias, condrocitos, osteoclastos y osteoblastos. En el momento del traumatismo se produce un hematoma, y en su interior se acumulan diversas citoquinas (TNF-alfa, interleuquinas 1, 6, 8 y 11, etc.) que median la respuesta inflamatoria y el reclutamiento de células mesenquimáticas totipotenciales.¹ La parte final de reparación de una fractura supone intensa remodelación ósea. Los osteoblastos liberan ligando del RANK (RANKL) para estimular la resorción osteoclástica del hueso tramado y facilitar el reemplazo del callo blando por un callo duro, con formación de hueso cortical y trabecular.³ La proteína morfogenética ósea 2 (BMP-2) es imprescindible para la cicatrización de las fracturas.^{4,5} Además de la edad del paciente, otros factores afectan la tasa de remodelación ósea; incluyen: la función tiroidea y los niveles de hormona de crecimiento, calcitonina, glucocorticoides, y el estado nutricional. Las

entidades patológicas que comúnmente interfieren con la curación de las fracturas son la diabetes mellitus, la enfermedad vascular arterial, la anemia, el hipotiroidismo, la malnutrición (p. ej., deficiencias de vitaminas C o D, o la ingesta inadecuada de proteínas), el uso excesivo crónico de alcohol y el consumo de tabaco. Hay medicamentos específicos que también podrían retrasar la curación de fracturas, entre ellos las drogas antiinflamatorias no esteroides (DAINE), los glucocorticoides y ciertos antibióticos (p. ej., ciprofloxacina).² La evidencia experimental sugiere que las DAINEs (tanto las inhibidoras selectivas como las no selectivas de la ciclooxigenasa, COX) producen retardo en la consolidación;⁶ sin embargo, un metanálisis de varias series publicadas (casos controles y de cohortes) no encontró una asociación que indique mayor riesgo con el uso de estas drogas.⁷ Los mecanismos del retardo de consolidación asociado a la edad avanzada recién ahora comienzan a dilucidarse. Las células osteoprogenitoras del periostio tienen menor capacidad de regeneración y son menos responsivas al efecto anabólico de la hormona paratiroidea (PTH).⁸ Una baja expresión de COX-2 durante la fase inflamatoria reduce la generación de cartílago. La mayor expresión de BMP-2, *Ihh* (*Indian hedgehog*) y varios *Wnts* (*Wingless-related integration site*) que se da durante la maduración de los condrocitos y la diferenciación de los osteoblastos está atenuada en ratones viejos. También estarían disminuidos el número de células endoteliales y la capacidad de formación de neovasos en el sitio de fractura.¹ La disminución de la actividad de la 1-alfa hidroxilasa en osteoblastos seniles, con menor producción local de calcitriol, y el déficit de IGF-1 podrían ser otros factores contribuyentes.⁹ En tejido de uniones defectuosas de fracturas humanas, Kloen y col. han documentado un déficit de BMP en comparación con callos normales.¹⁰ Dado que muchas fracturas ocurren en pacientes con osteopenia u osteoporosis que reciben medicación específica, es lógico revisar



los posibles efectos de esta sobre la reparación de fracturas. No hay ninguna evidencia de efectos adversos de la calcitonina, el raloxifeno u otros SERMS, el ranelato de estroncio, la hormona paratiroidea recombinante humana o el denosumab.^{11,12} Los bifosfonatos, indicados después de la fractura por vía sistémica o aplicados *in situ*, no retardan la consolidación; al contrario, hay evidencia experimental y clínica de formación de callos más grandes y de mejor calidad, y de aumento en la integración de los elementos metálicos de fijación al tejido óseo circundante.¹¹ Sin embargo, recientemente se reconocen cada vez más fracturas “atípicas” (subtrocantéricas) de fémur asociadas a tratamientos crónicos con bifosfonatos.¹³ La excesiva inhibición del recambio óseo que producen los bifosfonatos puede retardar el proceso cicatrizal posfractura. Es importante recordar que 1 de cada 4 fracturas atípicas tienen retardo en la formación del callo.¹³

La prevalencia de hipovitaminosis D es alta en la población general y también en pacientes con fracturas por fragilidad.¹⁴ Recientemente se ha reportado una alta prevalencia de niveles insuficientes de 25-hidroxivitamina D en el suero de una serie consecutiva de 30 pacientes iraníes con fracturas de tibia no consolidadas (60 vs. 30% en controles).¹⁵

La Tabla 1 resume los factores etiopatogénicos del retardo o falta de consolidación.

Tabla 1. Factores etiopatogénicos del retardo de consolidación

| |
|---|
| Fractura conminuta |
| Infección |
| Fijación inadecuada |
| Edad avanzada |
| Malnutrición |
| Hipovitaminosis D |
| Alcoholismo |
| Tabaquismo |
| Diabetes mellitus |
| Arteriopatías |
| Glucocorticoides y otros medicamentos (¿DAINES? ¿Ciprofloxacina?) |
| Fracturas atípicas por tratamiento prolongado con bifosfonatos |

Definición del retardo de consolidación

Es difícil encontrar un criterio uniforme en la literatura o entre los cirujanos ortopédicos, pero puede decirse que, si luego de 6-8 semanas de inmovilizada o intervenida la fractura no aparecen claros signos radiológicos de formación de un buen callo, se está ante un retardo de la consolidación. Otros requieren intervalos más largos (hasta 6 meses) para diagnosticar esta complicación.²

Tratamiento médico del retardo de consolidación

Consideraremos a continuación las medidas generales (sobre todo los factores nutricionales) y los medicamentos que resultan generalmente eficaces para el tratamiento.

El primer paso es indicar al paciente una nutrición adecuada (1 g/kg de proteína y 1-1,5 g de calcio diariamente). Se debe controlar el nivel sérico de 25-hidroxivitamina D (indicador del estatus sistémico de vitamina D): el nivel óptimo es de 30 ng/ml o más. Si existe una insuficiencia o una deficiencia, se debe suplementar **vitamina D** por vía oral. Referimos al lector a la *Guía Práctica FASEN sobre vitamina D* para detalles del tratamiento.¹⁶ Tres estudios clínicos han encontrado evidencia del efecto favorable de la suplementación sobre la formación del callo (revisados por Gorter y col.¹⁷). Si bien serían necesarios estudios controlados y aleatorizados en mayor número de pacientes,¹⁷ como la suplementación vitamínica es de bajo costo y riesgo nulo, consideramos que no debería omitirse en el manejo de los sujetos con retardo en la consolidación que tengan hipovitaminosis D.

El **calcitriol** –metabolito activo de la vitamina D, también llamado “hormona D”– resulta eficaz para acelerar la formación del callo en modelos animales con fractura experimental.^{18,19} El calcitriol estimula la producción de factores de crecimiento y citoquinas en células óseas.²⁰ No hay estudios sistemáticos en seres

humanos, pero los autores tienen experiencia favorable en algunos casos. La dosis recomendable es de 0,25-0,50 µg/día por vía oral. La tolerancia es excelente, y solo se aconseja controlar la calcemia y la calciuria de 24 horas; en caso de una elevación, que suele ser leve, bastará con restringir moderadamente la ingesta de calcio en la dieta. Véase el Caso 1 del Anexo.

La **hidroxiapatita microcristalina** (sustancia ósea integral de origen bovino) provee calcio, fósforo, magnesio y también factores de crecimiento óseo (IGF-1, IGF-2, BMP, TGF, etc.). Ha sido usada para la prevención y el tratamiento de la osteoporosis posmenopáusicas,^{21,22} y en la prevención de la osteoporosis metacorticoidea.²³ Cuando se carecía de otros elementos para el tratamiento de la falta de consolidación, se indicaba la dosis de 2-4 comprimidos de 830 mg por día, y se obtenían algunos buenos resultados (Dr. Günther Fromm, comunicación personal). Actualmente todavía se indica en combinación con calcitriol. Véase el Caso 1 del Anexo.

La **hormona paratiroidea humana** (el fragmento aminoterminal 1-34, llamado **teriparatida**, o la hormona entera 1-84) es el agente anabólico óseo más potente conocido hasta ahora. En un modelo experimental de fractura inducida en tibia de ratas, la administración local de fragmentos de PTH aumenta el volumen del callo; cuando dicha administración es seguida por la administración de IL-6 y su receptor soluble, la resistencia mecánica del callo formado aumenta 2-3 veces.²⁴ Se ha publicado un estudio aleatorizado, controlado, doble ciego, en más de 100 pacientes, probando que la teriparatida acelera la formación del callo en fracturas de radio distal.²⁵ En un estudio controlado contra placebo, Peichl y col. demostraron que 100 µg diarios de hormona paratiroidea 1-84 vía subcutánea acelera la unión en mujeres añosas con fracturas de las ramas pubianas.²⁶ Ha habido varios reportes de casos aislados atestiguando su eficacia para el cierre de defectos de unión.^{27,28} En el mercado

nacional solo se dispone de teriparatida; se utiliza una dosis diaria subcutánea (s.c.) de 20 µg, y suelen verse resultados positivos dentro de los 3-4 meses de tratamiento. Véase el Caso 2 del Anexo.

Algunos estudios experimentales demuestran el efecto anabólico y reparador del **estroncio** por vía sistémica en fracturas animales.^{29,30} Uno esos trabajos comparó el estroncio con la teriparatida y halló que el primero llevó a la formación de un callo más fuerte que la segunda.³⁰

Hay varios reportes de casos donde el estroncio logró consolidar fracturas que tenían defectos de unión;^{31,32} una reciente revisión experta analiza los beneficios de este agente.³³ La dosis diaria recomendada es de 2 g de ranelato de estroncio por vía oral, disuelto en agua y alejado de las comidas. La tolerancia es buena y son muy raros los efectos colaterales (reacción de hipersensibilidad, que se da en 1 de cada 70.000 casos). Nosotros tenemos buena experiencia con el estroncio en fracturas no consolidadas. Véase el Caso 3 del Anexo.

Si la fractura que presenta el paciente es considerada atípica, y hay antecedentes de consumo crónico de bifosfonatos (más de 5 años), estos fármacos deben suspenderse.¹³ Por el contrario, los bifosfonatos en dosis habituales no inducen retardo de consolidación y pueden prescribirse luego de una fractura cuando ésta se considera por osteoporosis.^{34,35}

Dos recientes revisiones analizan el eventual impacto de medicamentos anti-osteoporosis sobre la cicatrización de las fracturas.^{3,36}

La Tabla 2 resume los medicamentos que pueden usarse para lograr la consolidación de fracturas sin unión.

Tabla 2. Medicamentos para el tratamiento de fracturas no consolidadas

| |
|--------------------------------|
| Calcitriol |
| Hidroxiapatita microcristalina |
| Teriparatida |
| Ranelato de estroncio |



Futuros desarrollos

Se está ensayando un anticuerpo monoclonal neutralizante de la esclerostina, por vía sistémica, en modelos experimentales.

Los primeros resultados son contradictorios.^{37,38} Las estatinas, inhibidoras de la HMG-CoA reductasa usadas para el tratamiento de la dislipemia, por vía sistémica –pero en altas dosis– inducen la producción de la BMP-2 y del VEGF.

Se están desarrollando estrategias para su uso local en casos de falla de unión.³⁹

Tanto la BMP-2 como la BMP-7 humanas recombinantes se han usado, en un sostén de celulosa u otro material poroso inerte, para el tratamiento quirúrgico de las fallas de unión; la BMP-2 ha sido aprobada por la *Food and Drug Administration* con este propósito.

Hay reportes de casos, series pequeñas pero no controladas, y no se puede concluir que esta estrategia, de costo relativamente alto, sea eficaz. Se necesitan ensayos controlados de mayor número de pacientes para su evaluación.⁴⁰

Colofón

Hemos tratado, esperamos que con éxito, de plantear un problema relativamente frecuente en la práctica osteológica, que es el de la falla de unión en algunas fracturas. El conocimiento de la biología y la fisiopatología de la reparación, los factores de riesgo del retardo de cicatrización y las posibles estrategias clínico-farmacológicas para facilitar la formación y la calcificación del callo ayudarán a los lectores a manejar apropiadamente futuros casos que lleguen a su consulta.

ANEXO

A continuación se comentan los casos clínicos que ejemplifican los tratamientos citados en el texto.

Caso 1

Varón de 72 años, que sufrió una lesión “en latigazo” mientras manejaba su automóvil. Quedó con fuerte dolor en la región posterior del cuello. La tomografía computarizada (TC) reveló una fisura en la base de la apófisis odontoides del axis (Figuras 1A y 1C). A los 3 meses de inmovilización con minerva, la fractura no había consolidado. Los especialistas consultados (neurólogo y traumatólogo) aconsejaron tratamiento quirúrgico para fijar la apófisis fisurada. Como el riesgo quirúrgico se consideraba alto, el paciente nos consultó sobre la posibilidad de tratamiento médico. Se le indicó calcitriol 0,25 µg/día e hidroxiapatita microcristalina 1 comprimido diario (830 mg). Al cabo de 2,5 meses se documentó la reparación de la fisura ósea (Figuras 1B y 1D).

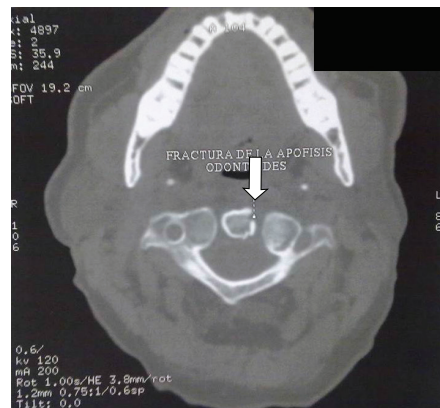


Figura 1A. Tomografía computarizada de apófisis odontoides del axis, corte coronal. Ver texto.

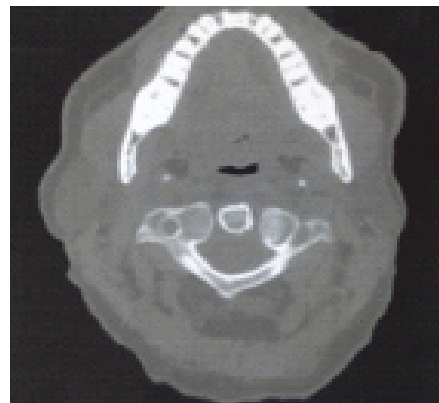


Figura 1B. Tomografía computarizada de axis, apófisis, luego del tratamiento. Corte coronal. Ver texto

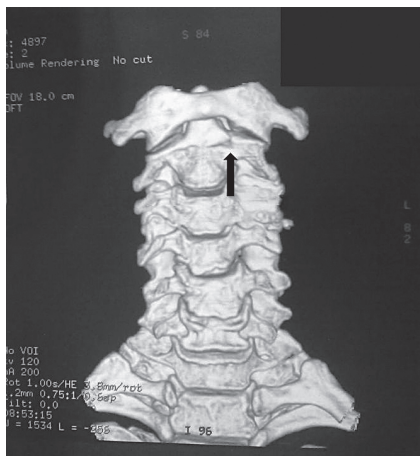

Figura 1C. Tomografía computarizada de apófisis odontoides del axis, reconstrucción tridimensional, vista anterior.

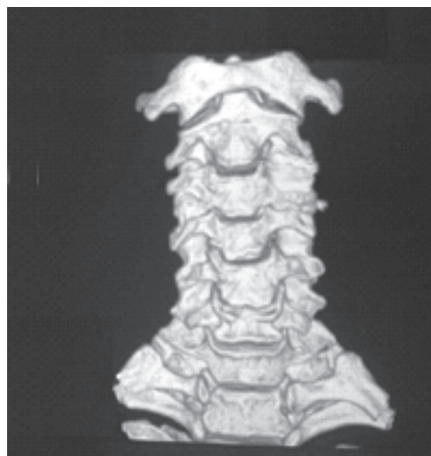


Figura 1D. Tomografía computarizada de axis, apófisis, luego del tratamiento. Reconstrucción 3D vista anterior. Ver texto

Caso 2

Se trata de una mujer de 71 años, que sufrió una fractura en el tercio distal de la tibia izquierda por una caída a raíz de un resbalón en un piso mojado. Estaba en tratamiento con risedronato oral y omeprazol desde hacía dos años. Se la operó y se colocó una placa fijada con 8 clavos. A los 3 meses, la fractura no

había consolidado. El laboratorio fosfocálcico era normal. Se suspendieron el risedronato y el omeprazol, y se indicó teriparatida 20 µg/día vía s.c., con un suplemento de 100.000 UI/mes de colecalciferol v.o.

A los 3 meses la fractura había comenzado a calcificarse en sus extremos, y estaba completamente consolidada a los 4 meses de tratamiento (Figuras 2A y 2B).

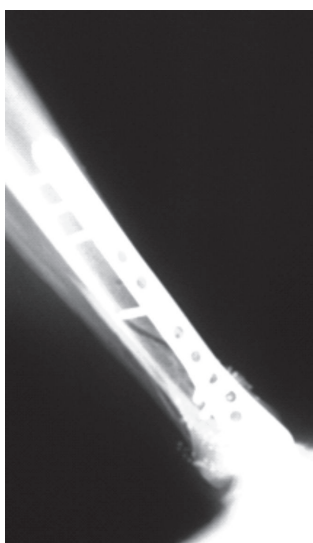


Figura 2 A. Radiografía de tibia. Nótese el trazo de fractura. Ver explicación en el texto




Figura 2 B. Radiografía de tibia luego del tratamiento. Vease explicación en el texto.



Caso 3

Mujer de 67 años, tratada por años con bifosfonatos, sufrió una fractura atípica de fémur derecho; fue operada, pero no había formado callo óseo varios meses después de la cirugía (Figura 3A).

Su densitometría estaba en rango de osteoporosis y venía en descenso. Fue tratada con ranelato de estroncio 2 g/día y recibió suplementos orales de calcio y vitamina D.

Seis meses más tarde, la tasa sérica de fosfatasa alcalina había aumentado 41% y la fosfatasa alcalina ósea había aumentado 74%. La radiografía mostraba notable calcificación del callo óseo (Figura 3B).

La paciente ya deambulaba con muletas. Al año de tratamiento, la formación de un callo completamente calcificado era evidente, y la paciente deambulaba sin ayuda mecánica y sin dolor (Figura 3C). La densitometría mostraba valores estables.

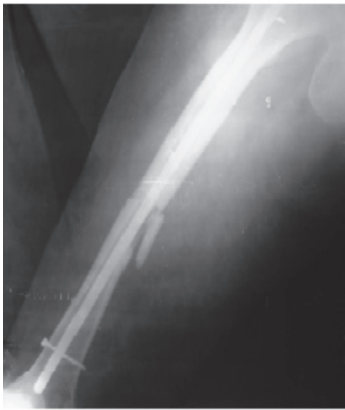

Figura 3 A. Radiografía de fémur derecho con fractura atípica no consolidada. Véase explicación en el texto

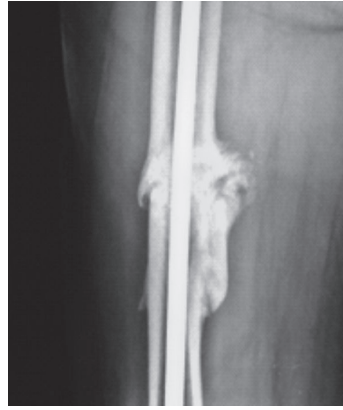

Figura 3 B. Radiografía del fémur derecho. Observese la formación inicial del callo óseo. Véase explicaciones en el texto

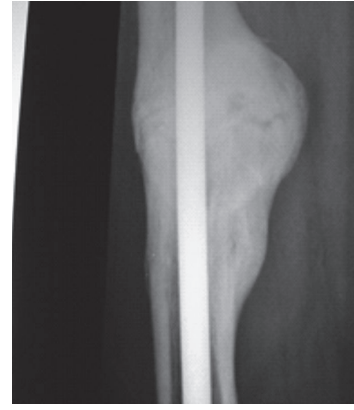


Figura 3 C. Radiografía del fémur derecho con callo consolidado. Véase explicación en el texto.

Conflicto de intereses. Los autores declaran no tener conflictos de intereses.

(Recibido: noviembre 2014.
Aceptado: febrero 2015)

Referencias

1. Zuscik MJ. Skeletal healing. In: Rosen CJ (editor-in-chief). Primer on the metabolic bone diseases and disorders of mineral metabolism. 8th edition. The American Society for Bone and Mineral Research. Ames: Wiley-Blackwell, 2013. Chapter 11.
2. Beutler A, Stephens MB. General principles of fracture management: bone healing and fracture description. In: *UpToDate*. Waltham: UpToDate, 2014.
3. Seeherman H, Wozney JM. Delivery of bone morphogenetic proteins for orthopedic tissue regeneration (Review). *Cytokine Growth Factor Rev* 2005; 16:329-45.
4. Tarantino U, Saturnino L, Scialdoni A, et al. Fracture healing in elderly patients: new challenges for antiosteoporotic drugs. *Aging Clin Exp Res* 2013; 25 :S105-8.
5. Tsuji K, Bandyopadhyay A, Harfe BD, et al. BMP2

- activity, although dispensable for bone formation, is required for the initiation of fracture healing. *Nat Genet* 2006; 38:1424-9.
6. Kidd LJ, Cowling NR, Wu AC, Kelly WL, Forwood MR. Selective and non-selective cyclooxygenase inhibitors delay stress fracture healing in the rat ulna. *J Orthop Res* 2013; 31:235-42.
 7. Dodwell ER, Latorre JG, Parisini E, et al. NSAID exposure and risk of nonunion: a meta-analysis of case-control and cohort studies. *Calcif Tissue Int* 2010; 87:193-202.
 8. Yukata K, Xie C, Li TF, et al. Aging periosteal progenitor cells have reduced regenerative responsiveness to bone injury and to the anabolic actions of PTH 1-34 treatment. *Bone* 2014; 62: 79-89.
 9. Sánchez A, Plantalech L. Osteoporosis senil (revisión). *Endocrinología (Barc)* 1997; 44:141-51.
 10. Kloen P, Lauzier D, Hamdy RC. Co-expression of BMPs and BMP-inhibitors in human fractures and non-unions. *Bone* 2012; 51:59-68.
 11. Goldhahn J, Féron J-M, Kanis J, et al. Implications for fracture healing of current and new osteoporosis treatments: an ESCEO consensus paper. *Calcif Tissue Int* 2012; 90:343-53.
 12. Adami S, Libanati C, Boonen S, et al. Denosumab treatment in postmenopausal women with osteoporosis does not interfere with fracture-healing: results from the FREEDOM trial. *J Bone Joint Surg Am* 2012; 94:2113-9.
 13. Sánchez A. ¿Qué son las fracturas atípicas de fémur? (Editorial). *Actual Osteol* 2012; 8:145-9.
 14. Sánchez A. Vitamina D. Actualización. *Rev Med Rosario* 2010; 76:70-87.
 15. Pourfeizi HH, Tabriz A, Elmi A, Aslani H. Prevalence of vitamin D deficiency and secondary hyperparathyroidism in nonunion of traumatic fracture. *Acta Med Iran* 2013; 51:705-10.
 16. Sánchez A, Oliveri B, Mansur JL, Fradinger E, Mastaglia S. Diagnóstico, prevención y tratamiento de la hipovitaminosis D. Guía práctica de la Federación Argentina de Sociedades de Endocrinología. *Rev Arg Endocrinol Metab* 2013; 50:140-56.
 17. Gorter EA, Hamdy NA, Appelman-Dijkstra NM, Schipper IB. The role of vitamin D in human fracture healing: a systematic review of the literature. *Bone* 2014; 64:288-97.
 18. Fu L, Tang T, Miao Y, Hao Y, Dai K. Effect of 1,25-dihydroxy vitamin D3 on fracture healing and bone remodeling in ovariectomized rat femora. *Bone* 2009; 44:893-8.
 19. Saito M, Shiraishi A, Ito M, et al. Comparison of effects of alfacalcidol and alendronate on mechanical properties and bone collagen crosslinks of callus in the fracture repair rat model. *Bone* 2010; 46:1170-9.
 20. Gurlek A, Pittelkow MR, Kumar R. Modulation of growth factor/cytokine synthesis and signaling by 1alpha,25-dihydroxyvitamin D₃: implications in cell growth and differentiation. *Endocr Rev* 2002; 23:763-86.
 21. Dent CE, Davies IJ. Calcium metabolism in bone disease: effects of treatment with microcrystalline calcium hydroxyapatite compound and dihydrotachysterol. *J R Soc Med* 1980; 73:780-5.
 22. Castelo-Branco C, Ciria-Recasens M, Cancelo-Hidalgo MJ, et al. Efficacy of ossein-hydroxyapatite complex compared with calcium carbonate to prevent bone loss: a meta-analysis. *Menopause* 2009; 16:984-91.
 23. Pines A, Raafat H, Lynn AH, Whittington J. Clinical trial of microcrystalline hydroxiapatite compound ('Ossopan') in the prevention of osteoporosis due to corticosteroid therapy. *Curr Med Res Opin* 1984; 8: 734-42.
 24. Rozen N, Lewinson D, Bick T, et al. Fracture repair: modulation of fracture-callus and mechanical properties by sequential application of IL-6 following PTH 1-24 or 38-48. *Bone* 2007; 41:437-45.
 25. Aspenberg P, Genant HK, Johansson T, et al. Teriparatide for acceleration of fracture repair in humans: a prospective, randomized, double-blind study of 102 postmenopausal women with distal radial fractures. *J Bone Miner Res* 2009; 25:404-14.
 26. Peichl P, Holzer LA, Maier R, Holzer G. Parathyroid hormone 1-84 accelerates fracture-healing in pubic bones of elderly osteoporotic women. *J Bone Joint Surg Am* 2011; 93:1583-7.
 27. Mitani Y. Effective treatment of a steroid-induced femoral neck fracture nonunion with a once-weekly administration of teriparatide in a rheu



- matoid patient: a case report. *Arch Osteoporos* 2013; 8:131-4.
28. Giannotti S, Bottai V, Dell'Osso G, de Paola G, Pini E, Guido G. Atrophic femoral nonunion successfully treated with teriparatide. *Eur J Orthop Surg Traumatol* 2013; 23:S291-4.
 29. Li YF, Luo E, Feng G, Zhu SS, Li JH, Hu J. Systemic treatment with strontium ranelate promotes tibial fracture healing in ovariectomized rats. *Osteoporos Int* 2010; 21:1889-97.
 30. Habermann B, Kafchitsas K, Olender G, Augat P, Kurth A. Strontium ranelate enhances callus strength more than PTH 1-34 in an osteoporotic rat model of fracture healing. *Calcif Tissue Int* 2010; 86:82-9.
 31. Tarantino U, Celi M, Saturnino L, Scialdoni A, Cerocchi I. Strontium ranelate and bone healing: report of two cases. *Clin Cases Miner Bone Metab* 2010; 7:65-8.
 32. Negri AL, Spivacow FR. Healing of subtrochanteric atypical fractures after strontium ranelate treatment. *Clin Cases Miner Bone Metab* 2012; 9:166-9.
 33. Alegre DN, Ribeiro C, Sousa C, Correia J, Silva L, de Almeida L. Possible benefits of strontium ranelate in complicated long bone fractures. *Rheumatol Int* 2012; 32:439-43.
 34. Ng AJ, Yue B, Joseph S, Richardson M. Delayed/non-union of upper limb fractures with bisphosphonates: systematic review and recommendations. *ANZ J Surg* 2014; 84:218-24.
 35. Uchiyama S, Itsubo T, Nakamura K, et al. Effect of early administration of alendronate after surgery for distal radial fragility fracture on radiological fracture healing time. *Bone Joint J* 2013; 95-B:1544-50.
 36. Jørgensen NR, Schwarz P. Effects of anti-osteoporosis medications on fracture healing. *Curr Osteoporos Rep* 2011; 9:149-55.
 37. Ominsky MS, Li C, Li X, et al. Inhibition of sclerostin by monoclonal antibody enhances bone healing and improves bone density and strength of nonfractured bones. *J Bone Miner Res* 2011; 26:1012-21.
 38. Alaei F, Virk MS, Tang H, et al. Evaluation of the effects of systemic treatment with a sclerostin neutralizing antibody on bone repair in a rat femoral defect model. *J Orthop Res* 2014; 32:197-20.
 39. Ibrahim N, Mohamed N, Shuid AN. Update on statins: hope for osteoporotic fracture healing treatment. *Curr Drug Targets* 2013; 14:1524-32.
 40. Garrison KR, Shemilt I, Donell S, et al. Bone morphogenetic protein (BMP) for fracture healing in adults. *Cochrane Database Systematic Reviews* 2010, Issue 6. Art. No.: CD006950.