



IMÁGENES EN OSTEOLOGÍA / *Imaging in Osteology*

OSTEOMALACIA INDUCIDA POR TUMOR MESENQUIMÁTICO

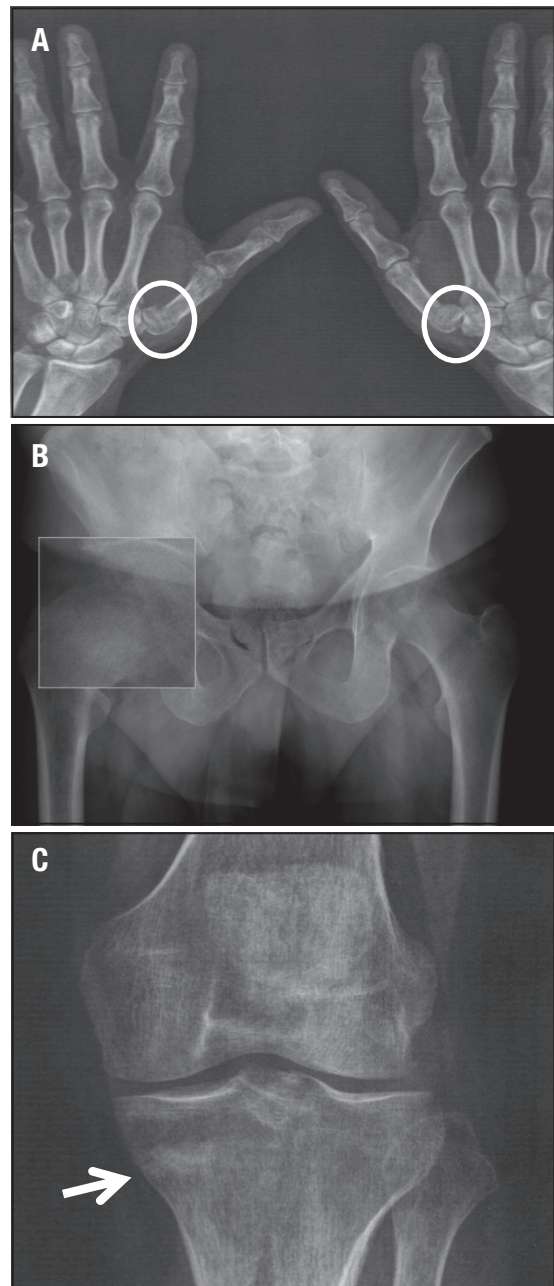
Luisa Plantalech,^{1*} Teresa Canteros²

1. Sección Osteopatías Metabólicas. 2. Servicio de Endocrinología del Hospital Italiano de Buenos Aires.

Se presenta a la consulta un varón de 59 años con intensos dolores en miembros inferiores y superiores, costillas, raquis que le impiden la deambulacion y se traslada con muletas. Refiere dos años de evolucion. Se constatan en las radiografías, pseudofracturas en tibia, cuello femoral derecho y las falanges de ambos pulgares (síndrome de Milkman) (Figura 1 A, B, C). Se comprueba osteomalacia por biopsia ósea, y bioquímica compatible donde se destaca la hiperfosfatemia e hipofosfatemia asociada a elevación de la fosfatasa alcalina con calcemias y hormona paratiroidea normales. Se realiza la búsqueda de un tumor mesenquimático productor de factor fosfatúrico mediante un centellograma corporal total con octreotide, y se halla una marcación en el cóndilo femoral derecho (Figura 2 A); se corrobora la presencia de un tumor de 10 mm por resonancia magnética en la región posterior del cóndilo femoral derecho lateral (Figura 2 B).

Se planifica su resección mediante la técnica de Navegación Virtual Intraoperatoria y se logra extraer un tumor de 10 mm cuya anatomía patológica corresponde a un tumor mesenquimático fosfatúrico, caracterizado como de tejido conectivo mixto.

Figura 1. Pseudofracturas en ambas falanges de los pulgares (A), en cuello femoral derecho (B) y platillo tibial (C). Importante desmineralización del esqueleto.



* Correo electrónico: luisa.plantalech@hospitalitaliano.org.ar

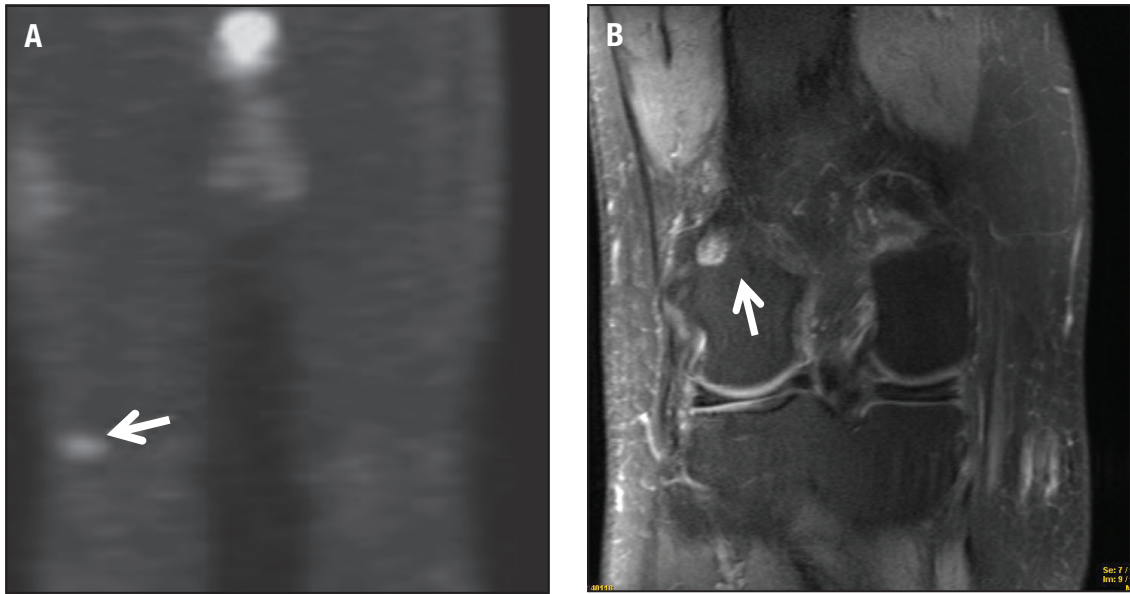


Figura 2. A. Centellograma con octreotide para localizar tumores mesenquimáticos inductores de osteomalacia. Obsérvese la localización en el cóndilo femoral derecho (flecha). **B.** Resonancia Nuclear Magnética: se comprueba tumor en localización posterior del cóndilo externo derecho del fémur (flecha).

Conflicto de intereses

Las autoras declaran no tener conflictos de intereses.

(Recibido: febrero 2015.
Aceptado: marzo 2015)