

IMÁGENES EN OSTEOLOGÍA / *Imaging in Osteology*

RESORCIÓN ÓSEA EN UN MODELO EXPERIMENTAL PARA EVALUACIÓN DE CEMENTOS ENDODÓNTICOS EN LA ZONA DE LA FURCA DE MOLARES DE RATA

Rubén A. Domínguez Pérez*¹, Manuel López Rodríguez², Graciela Letechipia Vallejo¹

1. Laboratorio de Neurociencias, División de Estudios de Posgrado de la Facultad de Ciencias Médicas y Biológicas "Dr. Ignacio Chávez". 2. Laboratorio de Histopatología de la Unidad de Servicios Auxiliares para el Diagnóstico de la Facultad de Medicina Veterinaria y Zootecnia. Universidad Michoacana de San Nicolás de Hidalgo. Morelia, Michoacán, México.

A continuación se muestran cuatro micrografías de cortes histológicos longitudinales de molares de rata en la zona de la furca teñidos por técnica histoquímica TRAP (fosfatasa ácida tartrato-resistente) y contrastados con hematoxilina.

Las imágenes fueron tomadas con un sistema conformado por un microscopio óptico compuesto marca Leica modelo DM100, cámara para microscopía DFC 295 y software de análisis de imagen Leica Application Suite versión 3.6.0.

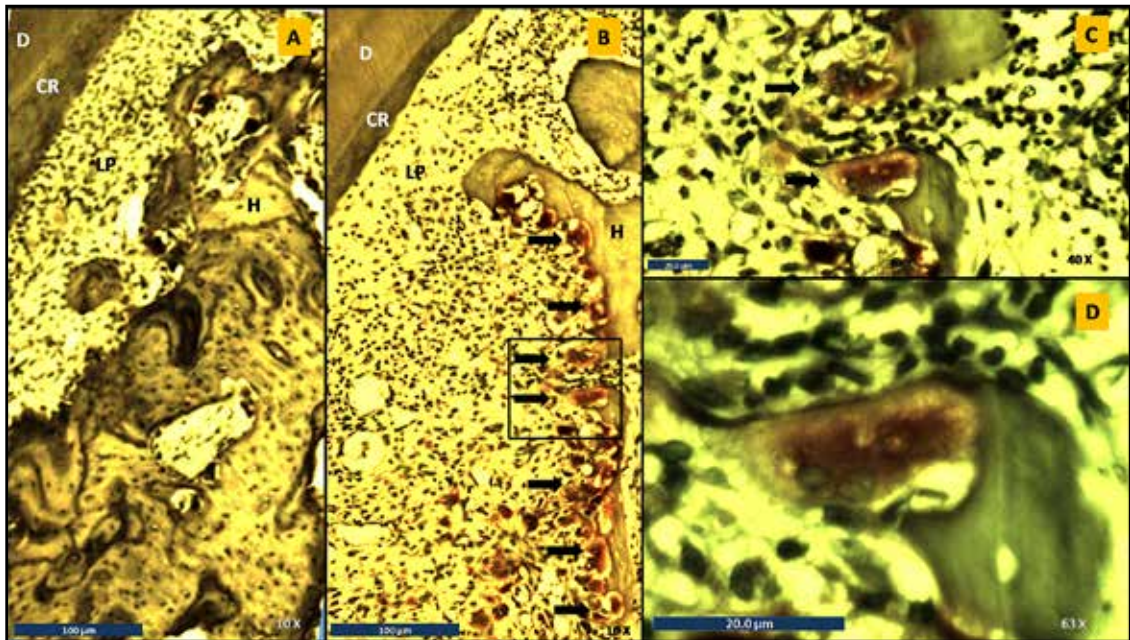
En la imagen A (10x) se observa la morfología normal de un tejido periodontal intacto y la ausencia total de osteoclastos teñidos. En la

imagen B (10x) se observa la morfología alterada por pérdida ósea, además de osteoclastos adyacentes a la línea de resorción, esto estimulado por una perforación intencional en furca realizada para simular un proceso patológico en estos tejidos antes de la implantación de cementos endodónticos.

Esto es parte de un modelo experimental para evaluación de biocompatibilidad de materiales de reparación endodóntica en tejidos periodontales previamente afectados.

Las imágenes C y D son acercamientos en 40x y 63x, respectivamente, de la zona marcada con el recuadro en la imagen B.

* Dirección Postal: Laboratorio de Neurociencias de la División de Estudios de Posgrado de la Facultad de Ciencias Médicas y Biológicas "Dr. Ignacio Chávez". Calle: Dr. Rafael Carrillo esquina Dr. Salvador González Herrejón; Colonia Centro, C.P. 58000, Morelia, Michoacán. México.
Correo electrónico: rpdominguez1984@hotmail.com



Las flechas indican la presencia de osteoclastos. D: dentina, CR: cemento radicular, LP: ligamento periodontal, H: hueso.

Conflicto de intereses: Los autores declaran no tener conflictos de intereses.

(Recibido: marzo 2014.
Aceptado: abril 2014)