



IMÁGENES EN OSTEOLOGÍA / *Imaging in Osteology*

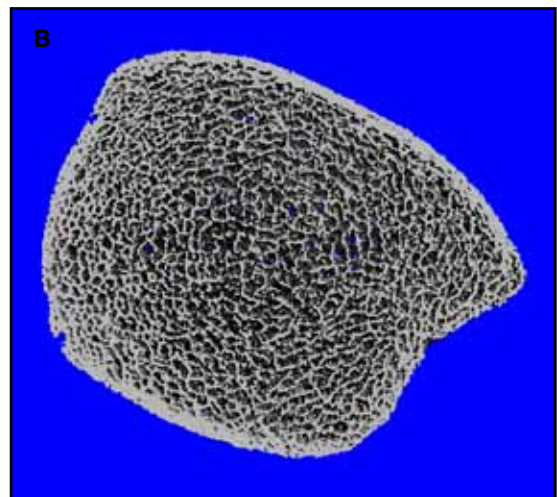
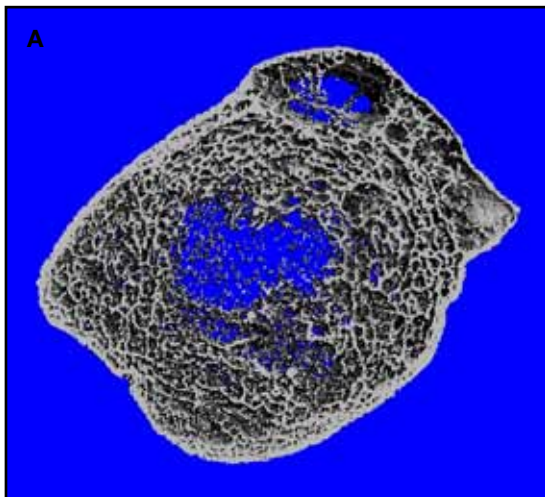
GRAVE ALTERACIÓN DE LA MICROARQUITECTURA ÓSEA EN SÍNDROME DE SUDECK

María Belén Zanchetta

IDIM, Instituto de Investigaciones Metabólicas. Cátedra de Osteología y Metabolismo Mineral, Universidad del Salvador.

Se presenta el caso de un varón sano de 38 años, quien sufrió una fractura de tibia conminuta en un accidente de automóvil. La evolución se complicó por la interconurrencia de un síndrome de Sudeck, por lo cual permaneció 15 meses inmovilizado.

La imagen por tomografía computarizada de alta resolución (HR-pQCT) muestra una grave alteración de la microarquitectura ósea en la tibia afectada, con predominante compromiso trabecular.



Imágenes tridimensionales HR-pQCT en paciente masculino con síndrome de Sudeck. **A.** Tibia afectada. **B.** Tibia contralateral del mismo paciente.

* Correo electrónico: mbzanchetta@idim.com.ar

| | Tibia afectada | Tibia contralateral | % de diferencia |
|------------------------------------|----------------|---------------------|-----------------|
| D 100: Densidad Total (mg HA/ccm) | 271,8 | 187,2 | -31 |
| Densidad cortical (mg HA/ccm) | 748 | 786 | -4,8 |
| Grosor cortical (mm) | 0,890 | 1,010 | -12 |
| Densidad trabecular (mg HA/ccm) | 111 | 179 | -38 |
| Volumen óseo trabecular, BV/TV (%) | 9 | 15 | -40 |
| Número de trabéculas TbN (1/mm) | 0,910 | 1,990 | -54 |
| Grosor Trabecular TBTh | 0,075 | 0,102 | -26 |

Parámetros densitométricos: densidad trabecular y densidad cortical. **Parámetros estructurales:** BV/TV: volumen óseo/volumen trabecular. TbN: número de trabéculas. TbTh: grosor trabecular.

Conflicto de intereses

La autora declara no tener conflictos de intereses.

(Recibido: septiembre 2013.

Aceptado: octubre 2013)