

## CASUÍSTICAS / Case Reports

# OSTEÓLISIS MULTICÉNTRICA NO HEREDITARIA CON NEFROPATÍA: REPORTE DE UN CASO Y REVISIÓN DE LA LITERATURA

Leandro Ferreyra-Garrott,<sup>1</sup> Gabriel Meneses,<sup>2</sup> Luisa Plantalech<sup>2</sup>

1. Sección Reumatología 2. Sección Osteopatías Metabólicas, Servicios de Clínica Médica y Endocrinología, Hospital Italiano de Buenos Aires

### Resumen

La osteólisis idiopática multicéntrica (OIM) se caracteriza por el compromiso de carpos y de tarsos, con inflamación y dolor; se inicia en la infancia y se autolimita en la 2ª o 3ª década de la vida. Según Hardegger, se describen cinco tipos hereditarios dominantes (tipo I) o recesivos asociados a osteoporosis (tipo II y V), OIM esporádica con compromiso renal (tipo III) u osteólisis masiva monocéntrica o síndrome de Gorham (tipo IV). El tipo V o síndrome de Winchester se caracteriza por clínica similar al tipo II asociada a lesiones oculares o dermatológicas y talla baja.

En esta oportunidad se presenta el caso clínico de una OIM tipo III. Consulta un varón de 50 años con antecedentes de dolor, tumefacción, deformidad y compromiso funcional de carpos y tarsos; se inicia en la infancia. A los 34 años presenta proteinuria, edemas e hipertensión arterial, desarrolla insuficiencia renal crónica (ICR). Se realizó trasplante renal. Sin antecedentes familiares de OIM. Se comprueba: disminución en la función de ambas manos, limitación en la extensión de muñeca y deformidad en los dedos, y distrofia muscular de antebrazos y piernas. Camina con dificultad.

En las radiografías se observa ausencia de huesos del carpo y tarso, osteólisis en algunas falanges. Se indica tratamiento con bifosfonatos, vitamina D y rehabilitación. El paciente presenta OIM asociado a IRC e hipertensión arterial, sin antecedentes familiares; se considera que presenta OIM de tipo III. La OIM es una enfermedad infrecuente; el diagnóstico oportuno evita tratamientos innecesarios y permite iniciar terapéuticas de la enfermedad renal y de la hipertensión arterial en estadios más tempranos.

**Palabras clave:** osteólisis idiopática multicéntrica, nefropatía, osteólisis carpo-tarsal, herencia.

### Summary

## NO HEREDITARY MULTICENTRIC OSTEOLYSIS WITH NEPHROPATHY: REPORT OF A CASE AND REVIEW OF THE LITERATURE

*Idiopathic Multicentric Osteolysis (IMO) is a rare disease characterized by osteolysis of carpus and tarsus, with inflammation and pain*

\* Correo electrónico: [luisa.plantalech@hospitalitaliano.org.ar](mailto:luisa.plantalech@hospitalitaliano.org.ar)



*with onset in childhood and arrest y the second or third decade. It is classified by Haddad in 5 Types, 1: Hereditary IMO with dominant transmission. 2: Hereditary IMO with recessive transmission. 3: Non Hereditary IMO, associated with nephropathy and hypertension. 4: Gorham's syndrome: massive osteolysis and replacement of bone by lymphatic or blood vessel tissue. 5: Winchester's syndrome: IMO with short stature, contractures, thick skin, corneal opacities and osteoporosis.*

*A 50 year old male with a history of pain, swelling and deformity in both wrists and tarsi evolving from age 4, attends the consultation. He has functional involvement of hands and feet. At age 34 he had referred the presence of proteinuria, edema and hypertension, and developed chronic renal failure (CRF). Dialysis and renal transplantation were indicated. No family history of IMO. Findings: Reduced function of both hands, limited range of wrist and finger deformity, muscular forearms and legs dystrophy. He walked with difficulty. It is observed on radiographs, absence of carpal and tarsal bones, phalanges commitment. Physiotherapy rehabilitation and treatment with bisphosphonates and vitamin D was indicated. A patient with IMO associated with CRF and hypertension, was presented. He has absence of family history. It is considered Type III IMO. The IMO is a rare diseases, early diagnosis prevents unnecessary treatment and can treat kidney disease and hypertension at an earlier stage.*  
**Key words:** *idiopathic multicentric osteolysis, nephropathy, carpal-tarsal osteolysis, inheritance.*

## Introducción

La osteólisis idiopática multicéntrica (OIM) no hereditaria asociada con nefropatía es un síndrome infrecuente, que se caracteriza por su inicio espontáneo en la niñez, con osteólisis progresiva de carpos y tarso y marcada limitación funcional; se observa asociación con insuficiencia renal, hipertensión, proteinuria y edemas, secundarios a glomerulonefritis. Su

etiología no es conocida y solo existen reportes de casos en los que se explicita el historial y su tratamiento ortopédico y renal.<sup>1-9</sup> Hasta el presente, según los trabajos existentes en la literatura internacional, se describen 90 casos, de los cuales tres casos se reportaron en Sudamérica: dos en Brasil, uno en Colombia.<sup>5</sup>

Presentamos un paciente con diagnóstico de OIM no hereditaria con compromiso renal, al cual se le realizó trasplante renal y se encuentra en seguimiento.

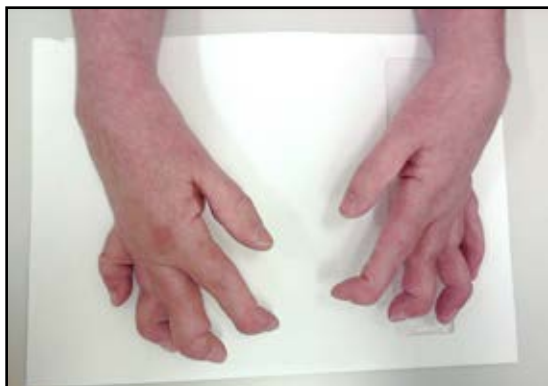## Caso clínico

Paciente masculino de 50 años, derivado para evaluación del metabolismo óseo y mineral. Se queja de dolores en manos y pies de grado leve e intermitente. Se le diagnosticó en su niñez OIM; en su juventud desarrolló insuficiencia renal. Se inicia el cuadro actual con dolor y tumefacción en ambos carpos y tarsos a los 4 años con compromiso funcional marcado de manos y pies. Se refiere la máxima expresión de la enfermedad a los 14 años, cuando se observa tumefacción en los dedos de las manos. A los 34 años presenta proteinuria, edemas e hipertensión arterial, y desarrolla insuficiencia renal crónica. No se realizó biopsia renal. A posteriori, por su insuficiencia renal es tratado durante cinco años con diálisis peritoneal y un año de hemodiálisis. En 2002 recibe un trasplante renal de donante cadavérico; como complicación presentó hiperglucemia posterior al trasplante. No tiene hijos (por opción), nunca presentó lesiones en piel, oculares, pulmonares, cardíacas ni digestivas. Sin antecedentes familiares de enfermedades reumáticas ni endocrinológicas ni psoriasis. Actualmente está medicado con: micofenolato, tacrolimus, atenolol; se suspende el corticoide 3 años antes de la consulta cuando se le diagnostica diabetes mellitus.

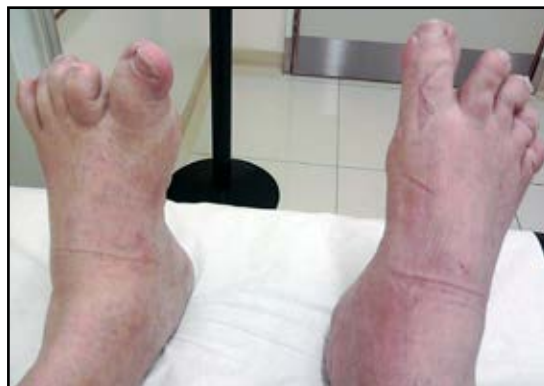Al examen físico se constata disminución en la función de ambas manos, que relata progresiva, con dolor moderado sobre todo en las palmas; se palpan múltiples nódulos; se verifica limitación en la extensión de muñe-

ca y dedos con deformidad en ellos en cuello de cisne; buena fuerza de flexores; marcada distrofia muscular de antebrazos y piernas. Relata dolor en hombros que aumentan con la movilización y el uso de ambos miembros su-

periores. Dice "yo escribo desde el hombro". Camina con leve dificultad, similar semiología en ambos pies (Figuras 1 y 2). Tensión arterial 120/80. El peso es normal 72 kg y la talla es de 1,75 m.



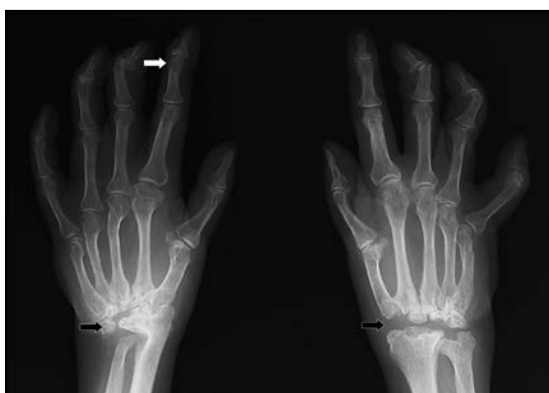**Figura 1.** Compromiso de las manos en un varón con Osteólisis Idiopática Multicéntrica. Se observa actitud en flexión de ambos carpos; en los dedos, tendencia a la extensión de las interfalángicas proximales y flexión de las distales; algunos dedos telescopados.



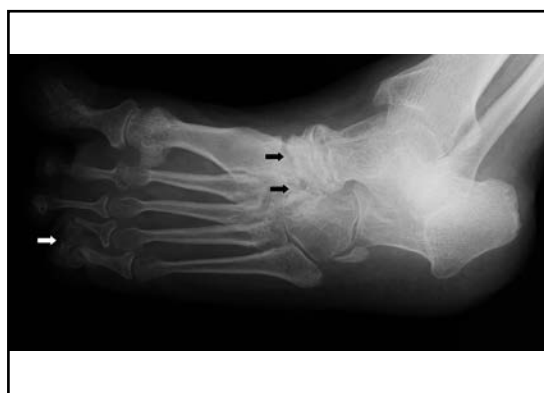
**Figura 2.** Compromiso de los pies en un varón con Osteólisis Idiopática Multicéntrica. Se muestra alteración de la alineación de los dedos: obsérvese el cuarto y quinto dedo del pie derecho (telescopado).

El paciente se encuentra en plan de rehabilitación ortopédica, y está tratado con suplemento de calcio (1 g/día).

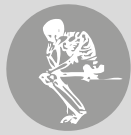Se verifica en las radiografías osteólisis en carpos y tarsos y lesiones líticas en regiones interfalángicas (Figuras 3 y 4).



**Figura 3.** Radiografía de las manos. Se observa imagen de osteólisis de los huesos de ambos carpos (flechas negras) y osteólisis de zonas interfalángicas distales (flecha blanca), en un varón con Osteólisis Idiopática Multicéntrica.



**Figura 4.** Radiografía de pie izquierdo. Osteólisis de tarso (flechas negras), imagen osteolítica en interfalángicas distales (flecha blanca), en un varón con Osteólisis Idiopática Multicéntrica.



El laboratorio de análisis bioquímicos comprueba función renal normal, calcemias normales, altas o elevadas, nunca mayores de 11 mg%, con hormona paratiroidea (PTH) ligeramente incrementada, hipovitaminosis D y marcadores óseos en parámetros normales; hiperglucemia inferior a 200 mg% (Tablas 1 y 2).

**Tabla 1.** Examen bioquímico general en un varón con Osteólisis Idiopática Multicéntrica.

	Paciente	Valores normales
HB (g%)	14,5	13-17,5
Hematocrito (%)	43,4	37-53
Glucemia (mg%)	189/123	70-110
ESD (mm/1h)	22	< 20
Colesterol (mg%)	216	80-200
Proteinemia (g%)	6,7	6,4-8,3
Albuminemia (g%)	4,0	3,6-4,7
Proteinuria (g/24 h)	0,05	<0,03
Clearance de creatinina (ml/min)	88,4	70-100

**Tabla 2.** Examen de laboratorio de metabolismo mineral y óseo en un varón con Osteólisis Idiopática Multicéntrica.

	Paciente	Valores normales
Calcemia (mg%)	9,3/ 10,3/11	8,5-10,5
Fosfatemia (mg%)	3,3/ 3,4/3,1	2,7-4,7
Fos Alc total (mui/ml)	83	40-100
Fosf alc ósea (mui/ml)	16,4	4-22
NTX (nmo/mmolcr)	44,7	10-61
PTH (pg/ml)	84,6	10-68
25OHD (ng/ml)	21,4	>30

La densitometría ósea (DMO) realizada con equipo Lunar GE Prodigy, objetiva pérdida de

hueso cortical leve en la DMO del cuerpo entero (1,103 g/cm<sup>2</sup>, T-score: -1,5, Z-score: -0,9) y más acentuada en la del radio medio (0,741 g/cm<sup>2</sup>, T-score: -2,6, Z-score: -2,6) (Tabla 3).

**Tabla 3.** Valores de densitometría ósea de raquis (L1-L4), fémur proximal (CF, TRoc, FT) y cuerpo entero (CE) en un varón con Osteólisis Idiopática Multicéntrica.

	g/cm <sup>2</sup>	T-score	Z-score
L1-L4	1,244	0,3	0,4
CF	0,936	-1,0	0,1
Troc	0,788	-1,3	-0,7
FT	0,991	-0,8	0,0
R 33%	0,741	-2,6	-2,6
R UD	0,489	-0,7	-0,7
CE	1,103	-1,5	-0,9

Por lo expuesto se considera que el paciente presenta acroosteólisis asociada a nefropatía; no se objetiva osteoporosis sistémica. La nefropatía terminal requirió trasplante renal. Se evidencia hiperparatiroidismo secundario a insuficiencia renal por momentos autónomo (presencia de un registro de hipercalcemia), complicación adquirida durante el período previo al trasplante (hiperparatiroidismo urémico). El paciente presenta hipovitaminosis D. La presencia de diabetes mellitus es una complicación adquirida, posterior al trasplante renal.

Se indica risedronato 150 mg mensuales para atenuar los dolores de la acro-osteólisis y controlar la leve hipercalcemia del hiperparatiroidismo. Se planifica rehabilitación kinesiológica de manos y pies para mejorar su funcionalidad. Para corregir la hipovitaminosis D se prescribe ergocalciferol 2.400 UI/día y tratamiento combinado de insulina glargina y repaglinida para controlar la hiperglucemia.

### Discusión

La Osteólisis Idiopática fue descrita por primera vez por Jackson en el año 1838.<sup>1</sup> En 1937,

Froelich y Corret publican casos con osteólisis carpo-tarsal y Derot y col, reportan la asociación de osteólisis con compromiso renal.<sup>2</sup>

En 1985, Hardegger F. establece cinco sub-

tipos de osteólisis idiopática multicéntrica en los cuales se caracterizan la clínica, los sitios más afectados, la edad de comienzo y el tipo de herencia (Tabla 4).<sup>3</sup>

**Tabla 4.** Osteólisis Idiopática Multicéntrica. Clasificación de Hardegger F. realizada en 1985. Descripción de edad de comienzo, sitios afectados, asociaciones clínicas y tipo de herencia.

Tipo	Edad de inicio	Sitios con mayor grado de osteólisis	Herencia	Características asociadas
I Osteólisis carpo-tarsal	2 a 7 años Reaparece a veces en la 3ª década	Carpos y tarsos. Epífisis distales de cúbito y radio, codos. Osteólisis de falanges.	AD	Se autolimita en la adolescencia. Deformidades en manos y pies. Rara vez nefropatía.
II Osteólisis carpo-tarsal Enfermedad de Torg	1 a 5 años	Carpos y tarsos. Epífisis distales de cúbito y radio, codos. Osteólisis de falanges.	AR	Osteoporosis generalizada con adelgazamiento de la cortical. Rara vez nefropatía.
III Osteólisis multicéntrica no hereditaria asociada a nefropatía	Infancia	Carpos en mayor grado que tarsos metacarpos y falanges. Osteólisis de centros de osificación de radio y cúbito.	No hereditaria	Talla normal. Se asocia a nefropatía (glomerulonefritis) e hipertensión arterial maligna.
IV Osteólisis masiva de Gorham	Adulto joven Infancia Otra edad	Monocéntrica y masiva por malformaciones vasculares: angiomatosis o hemangiomatosis. No tiene sitio preciso.	No hereditaria	Unifocal y masiva con progresión lenta, se detiene el proceso destructivo en unos años.
V Enfermedad de Winchester	Infancia	Carpo-tarso y codos	AR	Talla baja, contracturas, osteoporosis, lesiones en piel (gruesa) y córneas. No presenta nefropatía.

AD: autosómica dominante; AR: autosómica recesiva.

El caso clínico descripto presenta compromiso óseo multicéntrico (carpos, falanges y tarsos) desde su niñez, con signos inflamatorios al inicio y limitación funcional desde la segunda década de vida, asociado a insufi-

ciencia renal crónica que requirió trasplante renal. Presenta hipertensión arterial tratada, no maligna por el historial. No hay antecedentes familiares hereditarios como se observa en la OIM tipo I y II, tampoco se verifica



osteoporosis (tipo II). Es multicéntrica, por lo cual se descartaría el diagnóstico de enfermedad de Gorham, y se aleja de la patología descrita por Winchester pues nuestro paciente es de talla normal, sin lesiones en piel y córnea, ni refiere contracturas. La disminución de la densidad mineral ósea observada en la densitometría afecta al hueso cortical (DMO cuerpo entero y radio medio) sin compromiso del hueso trabecular característico de la osteoporosis (DMO de radio ultradistal y raquis normal). Esta disminución de la DMO cortical se adscribe al hiperparatiroidismo asociado a la enfermedad renal.

Los diagnósticos alternativos para tener en cuenta son, entre otros: artritis idiopática juvenil, atrofia de Sudeck, hiperparatiroidismo, gota, artritis reumatoidea y psoriásica, osteomielitis, atropatía neurogénica y neuropatía diabética.<sup>1</sup> Se descartaron por antecedentes clínicos, bioquímicos y de imágenes, las enfermedades antes mencionadas. Consideramos que el hiperparatiroidismo y la diabetes mellitus son consecuencia de la enfermedad renal (hiperparatiroidismo) y del tratamiento con corticoides por el trasplante renal (diabetes mellitus). Este paciente no presenta artritis idiopática juvenil, por el sitio de presentación (completa osteólisis de huesos del carpo, metacarpo, cúbito y radio distal), el sexo y la ausencia de signos activos de inflamación clínica y bioquímica. Su enfermedad ósea se autolimitó en la segunda década de la vida.<sup>8</sup> Consideramos por clínica, historial e imágenes que se trata de una Osteólisis Idiopática Multicéntrica asociada a enfermedad renal, no hereditaria (tipo III de la clasificación de Hardegger).

Si bien la nefropatía es característica de la OIM tipo III (73% de los pacientes), los dos primeros subtipos pueden también presentar compromiso renal. Zagury y col. describen esta asociación en el 17% y 10% en los pacientes del tipo I, II, respectivamente. No se descarta la mutación “de novo” en este paciente y relacionar este caso clínico con OIM tipo I es una lejana probabilidad.<sup>4</sup>

Zagury y col. describen biopsias renales con diferentes hallazgos como aterosclerosis, glomerulonefritis esclerosante, fibrosis intersticial, glomerulonefritis focal y segmentaria, proliferación mesangial, hialinosis y atrofia tubular. Desconocemos el tipo de enfermedad renal pues no se le realizó una biopsia a este paciente. Se describe en la literatura que la derivación al nefrólogo es tardía y por ello se desconoce el problema renal subyacente.<sup>4</sup>

La etiología del compromiso óseo es desconocida. Tyler y Rosenbaum en 1976 sugirieron un defecto inmunológico hereditario como causa.<sup>7</sup> Gluck y Miller y Carmichael realizaron biopsias de tejido sinovial, de hueso y de cartilago pero no observaron procesos inmunitarios o inflamatorios.<sup>3</sup>

La base molecular de esta enfermedad no está esclarecida. Se evaluó la mutación del gen para metaloproteasa 2 (MMP2) en tres casos de OIM asociada a nefropatía, pero no se observaron alteraciones. Estas mutaciones están presentes en un tipo de OIM asociada a nodulosis, artropatía y osteoporosis.<sup>8,12,13</sup> Se postula también la presencia de alteraciones del gen que codifica la enzima zinc metaloproteinasas (ZMPSTE24) en la displasia mandibuloacral que se asocia con enfermedad renal glomerular terminal sin corresponder a la OIM descrita por Hardegger.<sup>14</sup>

El tratamiento de esta entidad es paliativo (antiinflamatorios no esteroideos -AINE-, terapia física y de rehabilitación), sustitutivo (trasplante renal) y de la hipertensión arterial. La evolución de la enfermedad no se ve afectada por el uso de AINE y corticoides; estos fármacos no mostraron ningún tipo de respuesta ni beneficios, salvo en el control del dolor al inicio de la enfermedad. La terapia física y la rehabilitación están indicadas según el compromiso de cada paciente. Las intervenciones quirúrgicas no detienen el proceso natural de la enfermedad y solo se deben considerar para mejorar deformidades y la funcionalidad de los miembros.<sup>8</sup> El proceso lítico se estabiliza entre los 20 y 30 años; en ese momento es

cuando aparece el compromiso renal. Algunos autores sugieren el tratamiento con inhibidores de la enzima convertidora de angiotensina (IECA) en forma preventiva. En presencia de fallo renal terminal se debe indicar trasplante.<sup>9</sup>

En nuestro paciente se controla la enfermedad renal mediante el trasplante y la hipertensión con tratamiento de atenolol. Se indicó tratamiento con bifosfonato de potencia intermedia (risedronato) con el objetivo de atenuar el dolor intermitente y la posible evolución de la enfermedad. El tratamiento cíclico con pamidronato intravenoso fue implementado en siete niños con diagnóstico de nodulosis, artropatía y síndrome osteolítico de carpos y tarsos; esta terapia incrementó la densidad ósea e inhibió los marcadores de remodelado óseo elevados; atenuó el dolor en miembros y articulaciones.<sup>15</sup> Un trabajo reciente muestra la mejoría del dolor en tres hermanos con OIM al recibir bifosfonatos.<sup>16</sup>

La terapia física de rehabilitación es fundamental para incrementar la función de los miembros superiores y facilitar la deambulación.

La Osteólisis Idiopática Multicéntrica es un síndrome infrecuente, que pertenece al grupo de osteólisis espontánea sin asociación a traumatismo ni a enfermedad inflamatoria. El compromiso carpo-tarsal, que conlleva una marcada alteración en la funcionalidad de los miembros superiores e inferiores, se inicia en la niñez. Es importante caracterizar a esta entidad en la infancia para evitar tratamientos innecesarios y conocer que tiene un curso autolimitado hasta la segunda y tercera década de la vida. El control de la posible enfermedad renal es crucial, pues la hipertensión y la glomerulopatía son causas de muerte. El uso de bifosfonatos o nuevos tratamientos antirresortivos en la infancia podrían ser de utilidad hasta que se esclarezca la base molecular de esta enfermedad.

#### Conflicto de intereses

Los autores declaran no tener conflictos de intereses.

(Recibido: junio de 2013.

Aceptado: julio de 2013)

#### Referencias

1. Singhal R, Salim J, Walker P. Idiopathic multicentric osteolysis: a case report and literature review. *Acta Orthop Belg* 2005; 71(3):328-33.
2. Carmichael KD, Launikitis RA, Kalia A. The orthopedic and renal manifestations of idiopathic carpal tarsal osteolysis. *J Pediatr Orthop B* 2007; 16(6):451-4.
3. Hardegger F, Simpson LA, Segmueller G. The syndrome of idiopathic osteolysis. Classification, review, and case report. *J Bone Joint Surg Br* 1985; 67(1):88-93.
4. Zagury A, Neto JG. Idiopathic carpotarsal osteolysis with nephropathy. *Pediatr Nephrol* 2001; 16(2):121-6.
5. Suárez-Obando F, Reggie GR. Osteólisis multicéntrica idiopática de tipo III: presentación de un caso clínico y caracterización del síndrome. *Univ Med* 2010; 51(1): 79-85.
6. Dickson GR, Hamilton A, Hayes D, Carr KE, Davis R, Mollan RA. An investigation of vanishing bone disease. *Bone* 1990;11(3):205-10.
7. Tyler T, Rosenbaum HD. Idiopathic multicentric osteolysis. *AJR Am J Roentgenol* 1976; 126(1): 23-31.



8. Faber MR, Verlaak R, Fiselier TJ, Hamel BC, Franssen MJ, Gerrits GP. Inherited multicentric osteolysis with carpal-tarsal localisation mimicking juvenile idiopathic arthritis. *Eur J Pediatr* 2004; 163(10):612-8.
9. Pai GS, Macpherson RI. Idiopathic multicentric osteolysis: report of two new cases and a review of the literature. *Am J Med Genet* 1988; 29(4):929-36.
10. Bartoloni E, Biscontinini D, Alunno A, et al. Acro-Osteolysis in Rheumatic Diseases. *Journal of Clinical Rheumatology & Musculoskeletal Medicine*, 2010. [http://erheumatology.tv/wp-content/upload/2012/05/Acro-Osteolysis\\_in\\_rheumatic\\_disease.pdf](http://erheumatology.tv/wp-content/upload/2012/05/Acro-Osteolysis_in_rheumatic_disease.pdf)
11. Wenkert D, Mumm S, Wiegand S, McAlister W, Whyte MP. Absence of MMP2 Mutation in Idiopathic Multicentric Osteolysis with Nephropathy. *Clin Orthop Relat Res* 2007; 462:80-6.
12. Gok F, Crettol LM, Alanay Y, et al. Clinical and radiographic findings in two brothers affected with a novel mutation in matrix metalloproteinase 2 gene. *Eur J Pediatr* 2010;169:363-7.
13. Martignetti J, Al Aqeel A, Al Sewairi W, et al. Mutation of the matrix metalloproteinase 2 gene (MMP2) causes a multicentric osteolysis and arthritis syndrome. *Nat Genet* 2001; 28:261-5.
14. Agarwal A, Zhou XJ, Hall RK, et al. Focal Segmental Glomerulosclerosis in Patients with Mandibuloacral Dysplasia Owing to ZMPSTE24 Deficiency. *J Investig Med* 2006; 54:208-13.
15. Al-Mayouf SM, Madi SM, Bin-Abbas BS. Cyclic intravenous pamidronate treatment in children with nodulosis, arthropathy and osteolysis syndrome. *Ann Rheum Dis* 2006;65:1672-3.
16. Lee SJ, Whitewood C, Murray KM. Inherited multicentric osteolysis: case report of three siblings treated with bisphosphonate. *Pediatr Rheumatol* 2010; 8:12.