



IMÁGENES EN OSTEOLOGÍA / *Imaging in Osteology*

ENFERMEDAD ÓSEA DE PAGET

Matías Borensztein,* Osvaldo Velan

Servicio de Imágenes Hospital Italiano de Buenos Aires

Paciente de sexo masculino de 66 años, quien consulta por dolor óseo en pierna derecha. La radiografía muestra una zona radiolúcida con forma de "V" en tibia proximal (Figura 1). Se solicitó resonancia magnética (RM) por el intenso dolor del paciente y tomografía computarizada (TC) para evaluar la estructura ósea. La RM muestra una fractura de estrés como una zona de edema óseo, hiperintensa en secuencia STIR, asociada a una imagen lineal horizontal en el tercio proximal de la tibia (Figura 2), mientras que la TC presenta una imagen lítica en la tibia asociada a engrosamiento de trabéculas, por lo cual se presume la enfermedad ósea de Paget (Figura 3). Además se realiza biopsia percutánea que confirma este diagnóstico. En la TC no se observa la fractura por estrés.

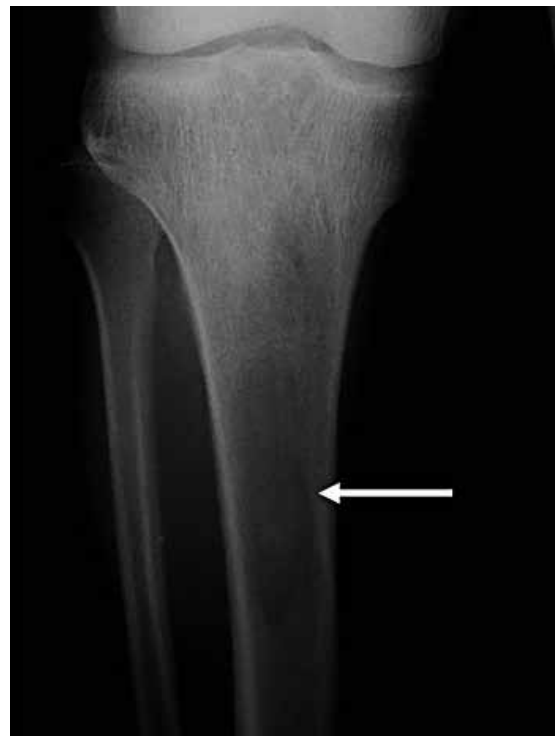

Figura 1. Radiografía frente tercio proximal de la tibia. Nótese la imagen radiolúcida en forma de "V" en el extremo distal (flecha).

* Correo electrónico: matias.borensztein@hospitalitaliano.org.ar

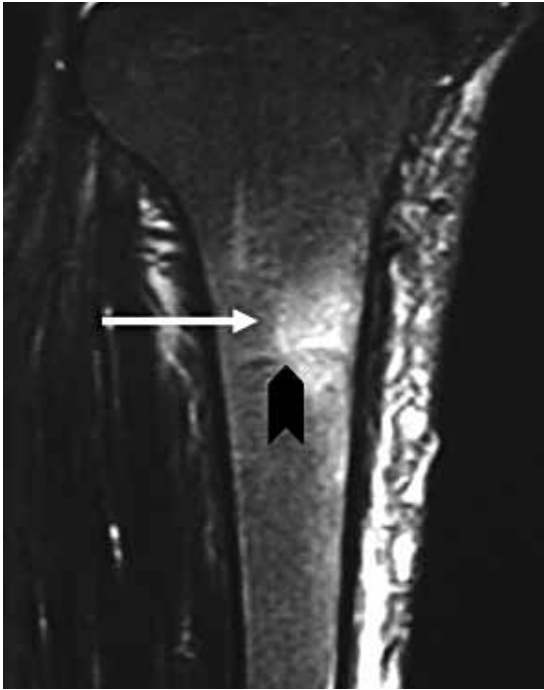


Figura 2. RM coronal STIR de tibia proximal: se observa una zona de edema óseo hiperintenso (flecha) y una imagen lineal hipointensa (punta de flecha).

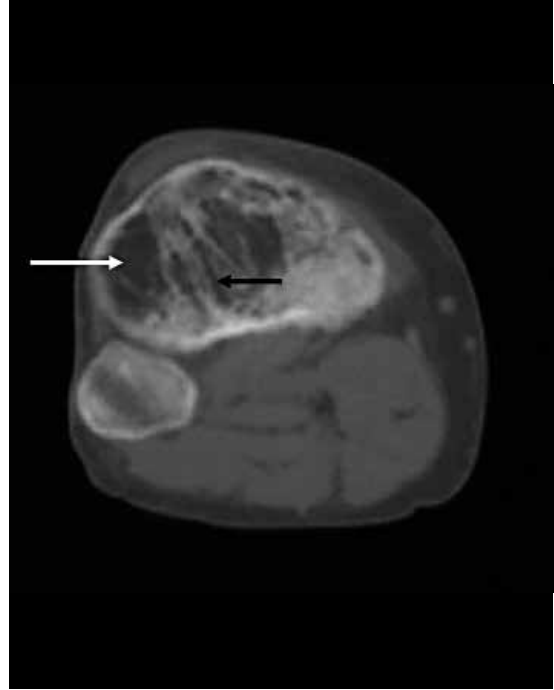


Figura 3. TC axial de tibia: se observa una zona radiolúcida (flecha blanca) y engrosamiento trabecular (flecha negra).

Conclusiones

Los estudios por imágenes son complementarios y se obtiene diferente información de cada uno de ellos: inicialmente la radiografía (Rx) simple orientó una imagen osteolítica y alteración de la estructura ósea; la RM confirmó la fractura de estrés por su sensibilidad al edema óseo y la TC destacó el engrosamiento trabecular y la arquitectura ósea modificada de la osteítis de Paget.

Conflicto de intereses

Los autores declaran no tener conflictos de intereses.

(Recibido: febrero de 2013.
Aceptado: febrero de 2013)