

CASUÍSTICAS / Case Reports

DISPLASIA FIBROSA POLIOSTÓTICA: REVISIÓN DE LA LITERATURA Y REPORTE DE CASO

Mayra L Rivera-Paico,^{1,2} Virgilio E. Failoc-Rojas,^{1,2*} Juan A. Leguía-Cerna.^{1,3}

1. Universidad Nacional Pedro Ruiz Gallo, Lambayeque, Perú. 2. Sociedad Científica de Estudiantes de Medicina Humana SOCIEM-UNPRG. 3. Hospital Nacional Almanzor Aguinaga Asenjo, Chiclayo, Perú.

Resumen

La displasia fibrosa (DF) es una enfermedad rara causada por una mutación genética esporádica y congénita donde existe un trastorno en la maduración del mesénquima óseo. Se presenta un paciente de sexo masculino de 27 años, con antecedentes de fractura de tabique nasal y dolor en la región frontal asociada a náuseas e imposibilidad para caminar desde hace ocho años. Al examen físico se encuentra asimetría craneofacial, disminución de la agudeza visual e hipoacusia bilateral. La resonancia magnética cerebral revela hiperostosis y disminución de volumen del cerebro, cerebelo y senos paranasales. La exploración radiológica revela aumento difuso del volumen del componente medular óseo con compromiso poliostótico. Se diagnostica displasia fibrosa ósea poliostótica sobre la base de los datos clínicos y de imágenes. El diagnóstico de este paciente fue tardío. Se ha reportado que, en pacientes jóvenes, el diagnóstico de displasia fibrosa es radiológico y que, en raras ocasiones se requiere biopsia ósea.

Palabras clave: displasia fibrosa poliostótica, hiperostosis.

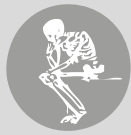Abstract

POLYOSTOTIC FIBROUS DYSPLASIA: LITERATURE REVIEW AND CASE REPORT

Fibrous dysplasia (FD) is a rare disease caused by a sporadic genetic mutation that generates a disruption in the maturation of bone mesenchyme. We report a 27 year old male patient, with a history of nasal septum fracture and frontal region pain associated with nausea, and walking disability for eight years. At the physical examination we found craniofacial asymmetry, decreased visual acuity, and bilateral deafness. Brain magnetic resonance imaging revealed hyperostosis and decreased volume of brain volume, cerebellum, and sinuses. Skeletal survey revealed diffuse enlargement of the bone marrow component and polyostotic involvement. Diagnosis of polyostotic fibrous dysplasia bone was based on clinical and imaging data. The diagnosis of this patient was late. It has been reported that in young patients FD is diagnosed by radiological methods, rarely requiring bone biopsy.

Key words: polyostotic fibrous dysplasia, hyperostosis.

* Dirección postal: Virgilio E Failoc-Rojas. Av. Manuel Seoane #1343. La Victoria, Chiclayo. Perú. Correo electrónico: virgiliofr@gmail.com



Introducción

La displasia fibrosa (DF) es una enfermedad rara causada por una mutación genética, mutaciones activadoras en el gen *GNAS1* y la sobreexpresión del protooncogén *c-fos*.^{1,2} Esto conduce a la proliferación anormal de fibroblastos, la diferenciación defectuosa de los osteoblastos y el aumento de la resorción ósea.

La maduración del mesénquima óseo (tejido lamelar de la cavidad medular de uno o varios huesos) es reemplazado por tejido fibroso anómalo; en consecuencia, el hueso normal queda sustituido por una mezcla de tejido fibroso y fragmentos pequeños de hueso trabecular inmaduro.³⁻⁵ La etiología no se conoce; al parecer es una anomalía del tejido embrionario en el hueso durante el desarrollo: el tejido fibroso prolifera dentro de la medula ósea.⁶⁻⁸ Estas mutaciones no son hereditarias y se producen tras la fase cigótica del desarrollo originando un mosaicismo somático, en el cual coexisten líneas celulares con la alteración genética y poblaciones celulares normales.^{3,8}

Existen tres formas de afectación: de un solo hueso (monostótica) en el 70% de los casos; de varios huesos (poliostótica) en un 30% de los casos (esto ocurre en todo el esqueleto con predilección por los huesos largos, costillas y región craneofacial, esta última involucrada en el 90% de los casos, y en la base craneal anterior en más del 95% de los casos) y la forma poliostótica asociada a anomalías endócrinas como pubertad temprana, maduración esquelética prematura o hipertiroidismo, conjunto conocido como síndrome de McCune-Albright (MAS).^{9,10} Los pacientes con MAS también pueden tener manchas “café con leche”, que constituyen lesiones cutáneas planas e hiperpigmentadas de bordes poco definidos a diferencia de las típicas de la neurofibromatosis, que tienen bordes lisos.^{3,11} La displasia fibrosa ocurre con la misma frecuencia en ambos sexos pero, a diferencia del MAS, es más común en niñas (a razón de 10:1) y se manifiesta con pubertad temprana.¹¹

La forma monostótica suele diagnosticarse entre los 20 y 30 años de edad sin lesiones cutáneas concomitantes. La forma poliostótica típicamente se manifiesta en menores de 10 años y puede avanzar con la edad; la enfermedad de inicio temprano suele ser más grave. Las lesiones expansivas producen dolor, deformidad, fracturas y compresión de nervios¹¹.

Caso clínico

Se reporta el caso de un paciente varón de 27 años procedente de Jaén (norte de Perú). El paciente presentó antecedente de traumatismo con diagnóstico de fractura de tabique nasal al caer del andador a los 8 meses de edad y problemas para respirar hasta los 3 años. Alrededor de los 10 años, manifestaba dolor en región frontal y náuseas sin causa conocida que cedían al descanso. Desde los 19 años presentó alteración del equilibrio y caídas frecuentes, por lo que fue evaluado por neurología y otorrinolaringología sin recibir diagnóstico etiológico. Seis meses después presentó disminución de fuerza muscular en las extremidades inferiores que lo mantiene imposibilitado de desplazarse hasta la actualidad (Figura 1).

Dos meses antes del ingreso evidenció disfagia a alimentos sólidos y líquidos. Un mes antes del ingreso presentó tos productiva y malestar general, síntomas que se mantuvieron durante las semanas siguientes. Horas antes del ingreso presentó dificultad respiratoria al reposo, fiebre (40 °C) y pérdida de fuerza muscular generalizada, por lo que es llevado a un hospital de su ciudad de procedencia, donde se le indica oxigenoterapia, entre otras medidas de soporte y se le administra imipenem y vancomicina. Se interna con el diagnóstico de neumonía adquirida en la comunidad, para ser luego remitido a un hospital del Seguro Social en Chiclayo (Perú) cuatro días después, con marcada hipoxemia, cianosis, y saturación de oxígeno del 62%. Al ingreso se le realizó intubación endotraqueal, por lo cual mejoró la saturación de oxígeno

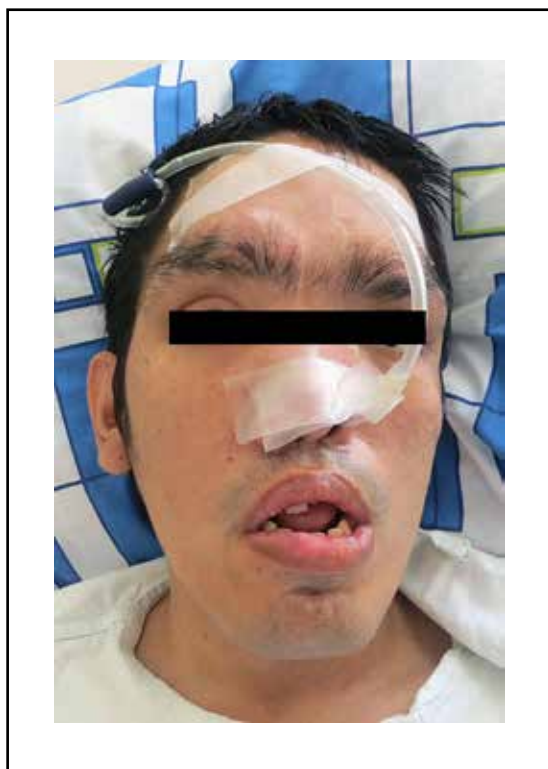

Figura 1. Marcada asimetría craneofacial, en varón de 27 años.

(86%); la presión arterial era 120/70 mmHg, la frecuencia respiratoria de 18 resp/min y la temperatura 37 °C.

En el examen físico se evidencian un peso de 70 kg, talla de 172 cm, asimetría craneofacial, hipertelorismo, disminución de la agudeza visual e hipoacusia bilateral. No se observaron alteraciones en la pigmentación de la piel.

La bioquímica general y el hemograma fueron normales (Tabla 1).

La resonancia magnética cerebral evidenció engrosamiento difuso de los huesos de la calota y la cara (hiperostosis) y disminución de volumen del cerebro, cerebelo y senos paranasales (Figura 2). Lo mismo se aprecia en la ventana ósea de la tomografía computarizada (TC) (Figura 3).

En la exploración radiológica se halló aumento difuso del volumen del componente medular óseo con compromiso poliostótico; no se evidenciaron fracturas, ni lesiones líticas o blásticas.

Tabla 1. Exámenes de laboratorio al ingreso.

	Valor obtenido	Valor normal
PTH (pg/ml)	36	10-55
Ac. úrico (mg/dl)	3,9	0-7
pH	7,4	7,35-7,45
Ca (mMol/l)	0,98	2,2-2,6
B2 microglobulina (ng/l)	1,5	0,8-2,2
TSH (µIU/ml)	2,29	0,27-4,2
T4 libre (ng/dl)	1,49	0,8-1,9
Creatinina (mg/dl)	0,62	0,5-1,2
PCR (mg/dl)	1,4	0-0,79
VSG (mm/h)	35	4 -13
Fosfatasa alcalina (U/l)	97	60-170
Testosterona (ng/ml)	3,33	2,84-8
LH (mUI/ml)	3,24	1-15
Cortisol (µg/dl)	13,3	6,2-19,4
Prolactina (ng/dl)	12,65	4,04-15,2
ACTH (mUI/dl)	33,8	20- 100

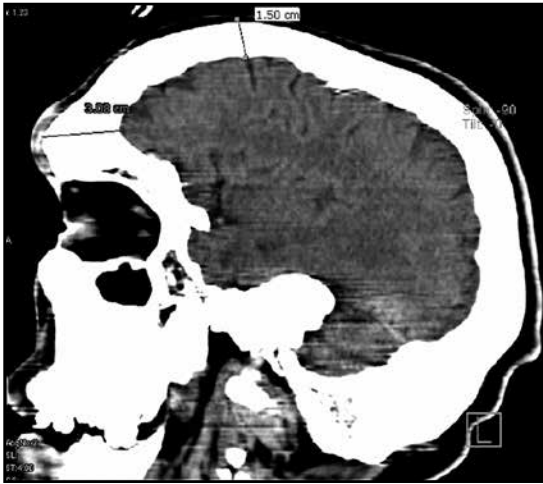
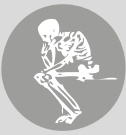

Figura 2. Resonancia magnética: se observa el grosor de 1,5 cm. de la calota. Se observa esclerosis de los hueso de la base del cráneo y del maxilar facial.

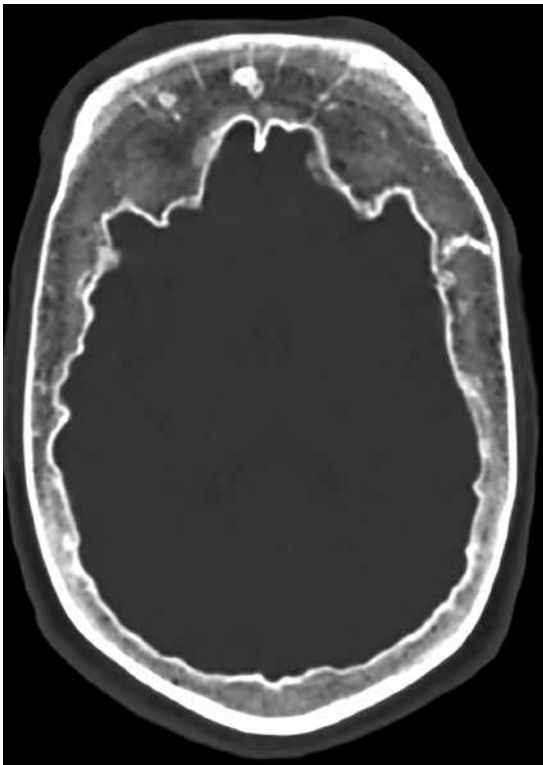


Figura 3. Tomografía computarizada de ventana ósea craneal, donde se observa hiperostosis.

El paciente evolucionó favorablemente; por eso, cuatro semanas después, fue dado de alta con el diagnóstico de displasia fibrosa ósea poliostótica, sobre la base de los datos clínicos e imagenológicos expuestos.

Se cuenta con el consentimiento del paciente y familiar para la publicación del caso

Discusión

La displasia fibrosa poliostótica es un producto de la mutación que produce una anormal activación de la adenilciclase asociada a la proteína G, lo que deriva en un exceso de adenosín monofosfato cíclico (AMPc, segundo mensajero intracelular) que media los efectos patológicos en las células afectadas. Estas mutaciones del receptor acoplado a la proteína G pueden ocasionar un funcionamiento autónomo del hueso (receptor de hormona paratiroidea), la piel (receptor de hormona melanocito estimulante) y diversas glándulas endócrinas.^{3,11,12} Los signos y síntomas varían dependiendo del tipo y la ubicación de la displasia fibrosa, aunque algunas veces es asintomático.⁹ Esta afección no es hereditaria. En el presente caso, el paciente no tenía antecedentes familiares similares a su diagnóstico.

La literatura reporta que, en el tejido óseo, esta anomalía induce una expansión de las células osteoprogenitoras con acumulación progresiva en los espacios medulares produciendo una pérdida localizada de tejido hematopoyético y fibrosis medular.³ La extensión de este tejido fibrótico genera deformidad de los huesos, dolor óseo, e invasión de los senos paranasales, las fosas nasales, la órbita o los canales neurovasculares, que pueden conducir a la obstrucción nasal, cefalea y alteraciones visuales.^{6,10} El presente caso nos muestra asimetría craneofacial con desplazamiento de dientes, y se puede apreciar mediante TC la disminución de los senos paranasales (Figura 2). Además presenta disminución de la agudeza visual, hipertelorismo, dificultad en la respiración y antecedente de

sintomatología de dolor (antecedente de cefalea), aunque este último no se manifiesta en la actualidad. En otros reportes se han descrito adicionalmente nistagmo horizontal, reflejos disminuidos, pérdida y debilidad de ambos miembros superiores, signos piramidales en extremidades inferiores y pérdida sensorial, resultados que son muy similares al reporte de nuestro caso.^{3,8,12}

La lesión suele ocurrir en el esqueleto en crecimiento; el hueso afectado se engrosa y la cortical se adelgaza produciendo fracturas espontáneas como complicación cuando compromete a los huesos largos. Las fracturas pueden aparecer en cualquier hueso afectado, en forma espontánea, y comprometen con frecuencia los huesos de la base del cráneo y la metáfisis proximal del fémur.^{1,6} En el estudio, la exploración radiológica no evidenció presencia de fracturas, ni infiltración hacia el hueso.

El tejido displásico es altamente vascularizado; por este motivo es propenso a sangrados espontáneos o por traumatismos leves, con formación de quistes poshemorrágicos. En nuestro caso, el paciente no evidenció hemorragias. En raras ocasiones, se ha descrito malignización de las lesiones de displasia fibrosa (menos del 1%) y el sarcoma osteogénico es la variante más frecuente en estos casos.^{13,14}

La fosfatasa alcalina en suero a veces se encuentra alta, pero las concentraciones de calcio, hormona paratiroidea y 25-hidroxivitamina D son normales. Las lesiones poliostóticas extensas pueden manifestar hipofosfatemia, hiperfosfaturia y osteomalacia.¹¹ El hallazgo de lesiones cutáneas hiperpigmentadas de tipo “café con leche” o disfunciones endocrinas concomitantes debe orientar al diagnóstico de síndrome de McCune-Albright.¹ En el presente caso, no se aprecian cambios significativos en los niveles séricos hormonales, ni alteraciones en la pigmentación de la piel.

El diagnóstico diferencial se realizó con hiperparatiroidismo primario, enfermedad de van Buchen, osteoesclerosis, osteopatía

striata con esclerosis craneal, osteopetrosis (enfermedad de Albert Schönberg);¹⁵ para la exclusión de los posibles diagnósticos se realizó un análisis clínico y de laboratorio. Se descartó hiperparatiroidismo primario, pues el nivel de calcemia era menor de 3 mmol/l, y por ausencia de nefrolitiasis.^{16,17} El diagnóstico de enfermedades esclerosantes señaladas con afectación craneal se descartaron por: la etnia del paciente, en las dos primeras (Van Buchen y osteoesclerosis) pues se observan en holandeses o afro-holandeses; no se advierte en otras radiografías las estriaciones características de la osteopatía striata, y finalmente la osteopetrosis generalmente afecta la base del cráneo y es generalizada, no advirtiéndose en otros sitios del esqueleto del paciente imágenes de hueso tipo “mármol”.

Es necesario mencionar que el diagnóstico y el tratamiento de las lesiones faciales se realizan de acuerdo con la edad y la etapa de la madurez esquelética, es decir, edad pediátrica contra edad adulta (con esqueleto maduro). En la población pediátrica, más de la mitad de las afecciones (tumorações) con edema facial y asimetría encontradas son del linaje de células mesenquimales (casi el 50% lesiones fibro-óseas). El manejo de DF en pacientes jóvenes y de mayor edad es dictado por el comportamiento clínico y biológico de la lesión, puesto que la histología no proporciona información pronóstica fiable.^{9,18}

En diversos reportes de caso se ha confirmado el diagnóstico mediante biopsia,^{19,20} si el sitio es susceptible de biopsia, aunque la histología no predice el comportamiento biológico de estas lesiones y no induce específicamente el crecimiento de la lesión.⁹ Varios estudios plantean que, en personas jóvenes, el diagnóstico de DF es radiológico y que en raras ocasiones se requiere biopsia ósea.^{3,21} Los autores del presente artículo pretenden exponer la importancia del diagnóstico sobre la base de la anamnesis, el examen físico y de laboratorio y las pruebas de imagen, sin recurrir a biopsia.



Las decisiones de tratamiento para pacientes adultos dependen de la presencia de los síntomas.²² Para el tratamiento del dolor se usan medicamentos como los AINE, y se ha reportado que el uso de bifosfonatos puede aliviar dicho síntoma en casi el 75% de los casos, aunque todavía es motivo de controversia.²³ El tratamiento quirúrgico, de ser necesario, está dirigido principalmente a la consolidación de fracturas, la corrección de deformidades óseas y la descompresión de los nervios craneales afectados.^{3,22} Las intervenciones quirúrgicas craneofaciales solo estarían indicadas en casos de compresión de nervios craneales con pérdida visual o au-

ditiva.²⁴ El riesgo de transformación maligna aumenta con la radiación, lo que no se considera una opción de tratamiento adecuada.¹¹ Debido a que el diagnóstico fue tardío, en el presente caso existe una limitación para el adecuado control de la afección.

Agradecimiento: al Dr. Gustavo Hernández-Córdova, por la revisión del manuscrito.

Conflicto de intereses: los autores no presentan conflicto de intereses.

(Recibido: febrero 2015.
Aceptado: octubre 2015)

Referencias

1. Chapurlat RD, Orcel P. Fibrous dysplasia of bone and McCune-Albright syndrome. *Best Pract Res Clin Rheumatol* 2008; 22:55-69.
2. Feller L, Wood N, Khammissa R, Lemmer J, Raubenheimer E. The nature of fibrous dysplasia. *Head Face Med* 2009; 5:22.
3. Alonso G, Muñoz-Torres M. Displasia ósea fibrosa en un varón joven. *Endocrinol Nutr* 2009; 56:195-200.
4. Chinchilla SA, Ramos FC, Tello MM, et al. Fibrous dysplasia of the bone. Contribution of nuclear medicine in the diagnosis of suspicion of sarcomatous degeneration. *Rev Esp Med Nucl* 2010; 29:172-6.
5. Li G, Zhang W, Su Q. Clonal status of fibrous dysplasia. *Pathology* 2008; 40:392-5.
6. Staheli LT. Ortopedia pediátrica. Madrid: Marbán, 2007, p. 348-65.
7. Russell LW, Chandler FA. Fibrous dysplasia of bone. *J Bone Joint Surg Am* 1950; 32:323-37.
8. Anitha N, Sankari SL, Malathi L, Karthick R. Fibrous dysplasia-recent concepts. *J Pharm Bioallied Sci* 2015; 7:171-2.
9. Lee JS, FitzGibbon EJ, Chen YR, et al. Clinical guidelines for the management of craniofacial fibrous dysplasia. *Orphanet J Rare Dis* 2012; 7:S2.
10. Sandhu SV, Sandhu JS, Sabharwal A. Clinicoradiologic perspective of a severe case of polyostotic fibrous dysplasia. *J Oral Maxillofac Pathol* 2012; 16:301-5.
11. Favus MJ, Vokes TJ. Enfermedad de Paget y otras displasias del hueso. En: Longo DL, Kasper DL, Jameson JL, Fauci AS, Hauser SL, Loscalzo J (editores). Harrison. Principios de Medicina Interna. 18.ª ed. México D.F.: McGraw-Hill Interamericana, 2013, p. 3142.
12. Pervin I, Husnu E, Ali D, Sezer K. Fibrous dysplasia of the cranial bones: a case report and review of the literature. *Yale Journal of Biology and Medicine* 2005; 78:139-43.
13. Steiner GC, Forest M, Vacher-Lavenu MC. Ultrastructure of low-grade intraosseous osteosarcoma of bone: a comparative study with fibrous dysplasia and parosteal osteosarcoma. *Ultrastruct Pathol* 2006; 30:293-9.
14. Reis C, Genden EM, Bederson JB, Som PM. A rare spontaneous osteosarcoma of the cal-

- varium in a patient with long-standing fibrous dysplasia: CT and MR findings. *Br J Radiol* 2008; 81:31-4.
15. White M. Sclerosing Bone Disorders. In: Clifford Rosen and American Society of Bone and Mineral Research (ed) . Primer of Metabolic and Bone Disease and Disorders of Bone Metabolism. 8° edition. Iowa: John Wiley&Son, 2013, p 769-785.
 16. Garfias VC, Villanueva TS, Ugarte F. Hiperparatiroidismo primario: presentación de un caso y revisión de la literatura. *Rev Chil Pediatr* 2011; 82:336-43.
 17. Fernández CG. Clínica y diagnóstico diferencial de los hiperparatiroidismos. *REEMO* 2009; 18:70-6.
 18. Papadaki ME, Troulis MJ, Kaban LB. Avances en el diagnóstico y tratamiento de las lesiones fibro-óseas. *Oral Maxillo fac Surg Clin North Am* 2005; 17:415-34.
 19. López JM, Colmenero C, Reyes A, Prieto J, Ruiz B, Ortega R. Displasia fibrosa maxilar poliostótica en paciente tratada con pamidronato: a propósito de un caso. *Rev Esp Cir Oral Maxilofac* 2011; 33:84-7.
 20. Mrabet D, Rekik S, Sahli H, Ben Amor B, Meddeb N, Sellami S. An extensive hemimelic polyostotic fibrous dysplasia: a case report. *Rheumatol Int* 2012; 32:1075-8.
 21. Meneses CF, Egüesa A, Uriarte M, Belzunegui J. Displasia fibrosa poliostótica: presentación de un caso. *Reumatol Clin* 2014; 10:413-5.
 22. Stanton RP, Ippolito E, Springfield D, Lindaman L, Wientroub S, Leet A. The surgical management of fibrous dysplasia of bone. *Orphanet J Rare Dis* 2012; 7:S1.
 23. Kelly MH, Brillante B, Collins MT. Pain in fibrous dysplasia of bone: age-related changes and the anatomical distribution of skeletal lesions. *Osteoporos Int* 2008; 19:57-63.
 24. Ippolito E, Bray EW, Corsi A, et al. European Pediatric Orthopaedic Society. Natural history and treatment of fibrous dysplasia of bone: a multicenter clinicopathologic study promoted by the European Pediatric Orthopaedic Society. *J Pediatr Orthop B* 2003; 12:155-77.