

IMÁGENES EN OSTEOLÓGIA / *Imaging in Osteology*

OSTEOCLASTOS OBTENIDOS MEDIANTE LA TÉCNICA DE IMPRONTA A PARTIR DE TIBIAS DE RATA.

Natalia Escudero,* Patricia Mandalunis.

Cátedra de Histología y Embriología de la UBA, Facultad de Odontología de la Universidad de Buenos Aires

Los imágenes de osteoclastos que se observan fueron obtenidos a partir de tibias de rata mediante la técnica de impronta, fijados en glutaraldehído 2,5%, secados mediante la técnica de punto crítico, metalizados y observados mediante microscopía electrónica de barrido. La barra representa 20 micrones.

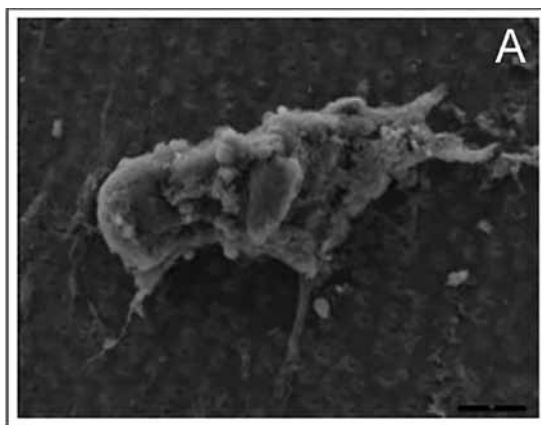


Figura A. Osteoclasto de una rata del grupo control sobre un sustrato de dentina.

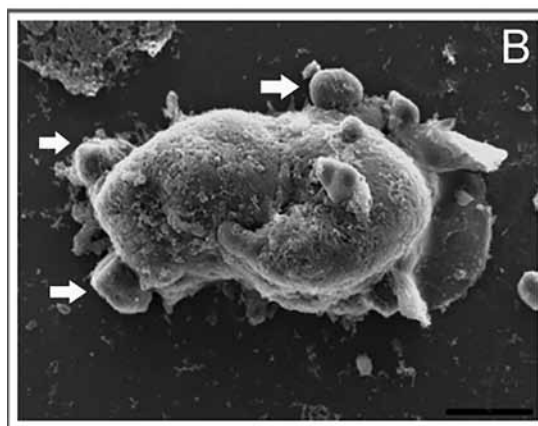


Figura B. Osteoclasto de una rata tratada con olpadronato. Se observa un aspecto abultado, carente de las proyecciones finas características de los osteoclastos activos, pero aún así adherido al sustrato (vidrio). Este osteoclasto, dadas sus características, posee menor área de superficie de contacto con el sustrato, dándole una apariencia menos aplanada que los osteoclastos de animales no tratados con bifosfonato. El aspecto globulado que se observa (se ven tres estructuras esféricas que parecen brotar de su superficie indicadas con flechas blancas) coincide con las características observadas con microscopía óptica de campo claro de osteoclastos que se encuentran en la fase tardía de la apoptosis.

* Correo electrónico: nataliaescudero5@yahoo.com.ar

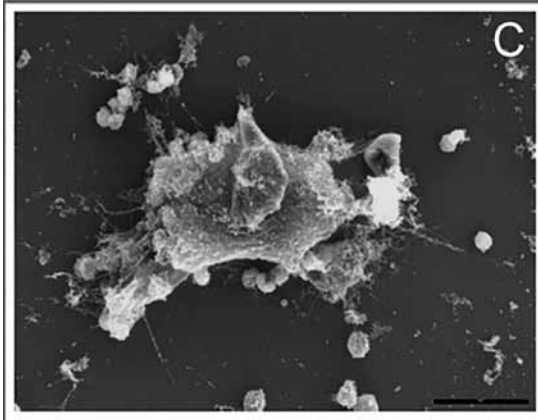
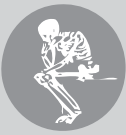

Figura C. Osteoclasto de una rata tratada con alendronato, rodeado de algunas células medulares y abundantes proyecciones delgadas con características similares al osteoclasto de la rata control (sustrato: vidrio).

Las microfotografías son representativas del hallazgo realizado con otras técnicas, donde con el tratamiento con bifosfonatos algunos osteoclastos presentaron alteraciones morfológicas que se corresponden con apoptosis y osteoclastos gigantes (ambas causantes del cese total o parcial de la resorción) mientras que otros osteoclastos se observaron activos y fueron similares morfológicamente a los controles.

Conflicto de intereses

Las autoras declaran no tener conflictos de intereses.

(Recibido: octubre 2015.

Aceptado: octubre 2015)