



CASUÍSTICAS / Case Reports

IMÁGENES OSTEOCONDENSANTES: VALOR DE LA DENSITOMETRÍA ÓSEA EN UNA PRESENTACIÓN INUSUAL DE UN CARCINOMA DE MAMA

Francisco Rodolfo Spivacow,^{1*} María Carolina Spivacow²

1. Instituto de Investigaciones Metabólicas, Universidad del Salvador, Buenos Aires.
2. Fundación Científica del Sur, Universidad de Buenos Aires.

Resumen

Las lesiones osteoblásticas secundarias a una enfermedad maligna son fácilmente detectables. En los carcinomas de mama, en presencia de metástasis esqueléticas, la paciente suele estar muy comprometida clínicamente y los estudios complementarios aclaran rápidamente el diagnóstico. Sin embargo, existen casos en los cuales la presencia de éstas, no es tan fácil de diagnosticar.

Se presenta el caso de una paciente que presenta una recidiva de un carcinoma de mama, quién consulta 7 años después del diagnóstico por dolores inespecíficos y cambios en su densitometría ósea. Se observó con interés el aumento de los valores de la densitometría ósea 21% en columna lumbar y 2,2% en cuello femoral desde el año 2005 al 2012, sin mediar un tratamiento osteoactivo. Ante la sospecha de lesiones de tipo osteoarticular se solicita una Rx de columna y cadera que mostraron imágenes osteoblásticas dudosas. El centellograma óseo, no brindó información, y los estudios de laboratorio, fueron normales. En una Rx previa de pelvis se observaron las mismas imágenes osteocondensantes pero en menor magnitud. Por el aumento de los valores de su densitometría en forma inexplicable y los cambios en las

imágenes radiológicas se realiza una punción-biopsia de cresta ilíaca que confirmó metástasis de un carcinoma de mama. El valor de la presentación radica en la sospecha del diagnóstico final ante un aumento inesperado de los valores densitométricos.

Palabras clave: imágenes osteocondensantes, carcinoma de mama, DXA.

Summary

OSTEOBLASTIC LESIONS: UTILITY OF BONE DENSITOMETRY IN AN UNUSUAL PRESENTATION OF BREAST CARCINOMA

Osteoblastic lesions secondary to malignant disease are easily detectable. In breast cancers, when there are skeletal metastasis, the patient tends to be very compromised clinically and additional studies quickly clarify the diagnosis. However, there are cases in which metastases are not easy to diagnose. We report the case of a patient with recurrent breast carcinoma, consulting seven years later following changes in the DXA and nonspecific pain. It drew our attention the increase in densitometric values, 21% in lumbar spine and 2.2% in the femoral neck from

* Dirección postal: Instituto de Investigaciones Metabólicas. Libertad 836, 1er piso, 1012 Buenos Aires. República Argentina. Correo electrónico: secger@idim.com.ar

2005 to 2012, unusual data without osteoactive treatment. Suspecting alteration in osteoarticular system we requested Rx of spine and hip that showed suspicious osteoblastic images. We requested a bone scan that was negative and complete laboratory studies that were normal. The same osteocondensing images existed in a prior Rx of pelvis but in lesser magnitude. While oncologists and gynecologists ruled out secondaries, unexplained increases in DXA values and radiological changes in images led us to perform a needle biopsy of iliac crest that confirmed metastatic breast carcinoma. The value of the presentation is the suspicion of the final diagnosis due to an unexpected increase of densitometric values.

Key words: osteoblastic lesions, breast cancer, DXA.

Introducción

Las lesiones óseas originadas por un aumento de la densidad mineral se denominan lesiones osteoblásticas. Estas pueden ser benignas como las que se observan en la enfermedad de Paget,¹ sarcoidosis,² esclerosis tuberosa,³ osteopetrosis⁴ o en la osteopoiquiosis;⁵ mientras que entre las causas de lesiones osteoblásticas malignas se describen, entre las más importantes, las metástasis de cáncer de mama,⁶ de pulmón,⁷ de vejiga,⁸ de estómago,⁹ el neurofibroma,¹⁰ el meduloblastoma,¹¹ o el linfoma.¹² En el caso de las metástasis osteoblásticas por un carcinoma (Ca) de mama, este tipo de presentación representa alrededor del 10%.¹³ Las causas malignas, en general, se acompañan de un cuadro clínico sospechoso (dolor, anorexia, pérdida de peso) o bien de alteraciones de los parámetros bioquímicos (eritrosedimentación elevada, anemia, hipoalbuminemia, alteraciones en el proteinograma o marcadores tumorales alterados); en otros casos se sospechan por la hipercaptación centellográfica difusa. Son raros los casos en los cuales todos los parámetros

anteriores son normales y la sospecha diagnóstica de un carcinoma de mama con metástasis osteoblásticas surge por un aumento de los valores de la densitometría ósea (DXA).

El objetivo de este trabajo es presentar un caso en el cual los valores densitométricos desempeñaron un papel central en el diagnóstico.

Caso clínico

Una mujer de 61 años, consulta, en julio de 2011, por dolores leves osteoarticulares difusos y osteopenia. Este cuadro de dolores inespecíficos se presentó en la columna lumbar y cervical, las caderas y en la mano izquierda con leve rigidez en ésta, de solo algunos minutos de duración durante la mañana. Por DXA se detecta osteopenia y es derivada. Entre los antecedentes personales se jerarquiza un carcinoma de mama izquierda diagnosticado en 1997, por lo cual se le realiza una mastectomía parcial. Este tumor recidiva en 2004 y se completa el tratamiento con la mastectomía total, asociado a quimioterapia y radioterapia. Entre otros antecedentes se destacan: hepatitis B compensada, jaqueca crónica, menarca a los 13 años, ningún embarazo y menopausia a los 49 años. Consume lácteos abundantes (alrededor de 1,2 g/d), se expone poco al sol y realiza escasa actividad física. No tiene antecedentes de fracturas ni de litiasis renal. La abuela materna sufrió una fractura de cadera y sus únicas dos hermanas presentan osteoporosis. Como medicación, consumía ibuprofeno y anti-jaquecosos.

El examen físico mostraba: talla: 1,62 m, peso: 58 kg. Muy buen estado general, con leve dolor a la presión en columna cervical y lumbar, sin especificar un sitio preciso. FC: 72pp min. TA: 125/78. Se le realizaron tres DXA, en 2005, 2010 y 2012 respectivamente, todas en el mismo equipo Lunar donde se constata un incremento progresivo de la DMO del 21% en columna lumbar (L2-L4) y del 2,2% en cuello de fémur derecho (CFD), del 2005 al 2012, sin mediar ningún tratamiento osteoactivo (Tabla 1).



Tabla 1. Incremento de las densitometrías óseas lumbar y femoral sin mediar ningún tratamiento osteoactivo

DMO	L2- L4 g/cm ²	T score	CFD g/cm ²	T score
12/05	1,146	0,4	0,726	-2,1
08/10	1,227	0,2	0,731	-2,1
01/12	1,391	1,6	0,742	-2,0

Ante estos cambios densitométricos y sospechando alteraciones de tipo osteoartrosico en la columna lumbar que pudieran afectar los valores de su DXA, se le solicitan una radiografía de columna lumbar y otra de cadera, que mostraron imágenes osteocondensantes diseminadas de diferente tamaño, menores de 10 mm. En los análisis de laboratorio no se observaron alteraciones de interés; VSG 14, creatinina: 0,73 mg/dl, hepatograma y proteino-grama: normales. TSH: 2,5 mU/l. Se completó la evaluación mediante estudios realizados en nuestro laboratorio: calcemia: 9,6 mg/dl (VN: 8,8-10,5 mg/dl, método ISE), fosfatemia: 4,0 mg/dl (VN: 2,7-4,5 mg/dl, método cinético), crosslap sérico: 619 pg/ml (VN: 556±226 pg/ml, método electroquimioluminiscencia), osteocalcina: 42,4 ng/ml (VN: 11-43 ng/ml, método electroquimioluminiscencia), fosfatasa alcalina (FAL) 193 UI/L (VN: 90-280 UI/L,

método cinético), isoenzima ósea (FAIO): 56,5% (VN: 20-48% método precipitación con lectina), PTHi: 55,3 pg/ml (VN: 10-65 pg/ml, método electroquimioluminiscencia), 25(OH)D: 12,6 ng/ml (VN: mayor de 30 ng/dl, método radioinmunoensayo), calcio urinario: 177 mg/24 h. Se le indicó, como tratamiento, suplementos de calcio y ergocalciferol para corregir el déficit de vitamina D. Los diagnósticos iniciales fueron: osteopenia en cuello de fémur, jaqueca crónica, antecedente de carcinoma de mama con recidiva y un cuadro de imágenes osteocondensantes difusas, de etiología no aclarada.

Durante su evolución, la paciente se encontró en todo momento en muy buen estado general, con apetito y peso conservados y sin variantes en el examen físico. Los análisis realizados 2 meses después mostraron: hematocrito: 38%, hepatograma: normal, FAL: 254 UI/l, TSH: 1.0 mU/l, calcemia: 9,6 mg/dl, fosfatemia: 4,2 mg/dl, PTHi: 51 pg/ml, 25(OH)D: 30,3 ng/ml. Dado el buen estado general, los estudios bioquímicos normales y el control ginecológico de rutina negativo, se sospechó una enfermedad osteocondensante benigna. Una nueva radiografía de pelvis mostró diferencias con otra previa de 2009 (Figura 1), en donde se observa progresión marcada de las imágenes osteoblásticas.

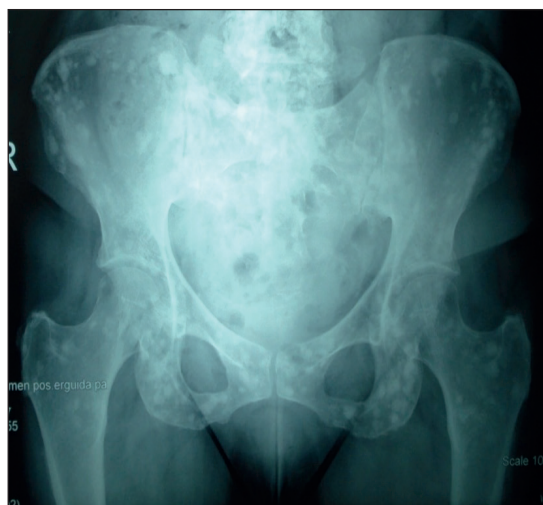
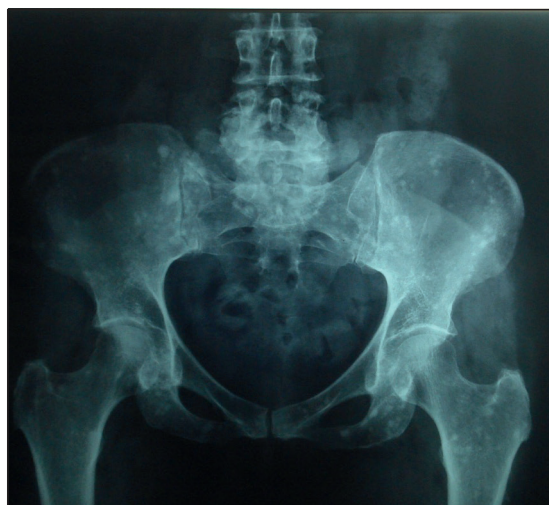
Figura 1. Comparación de Rx de pelvis entre 2009 y 2012. Se advierte incremento de lesiones osteocondensantes.

La Rx de columna lumbar también presentó marcadas imágenes osteoblásticas (Figura 2).

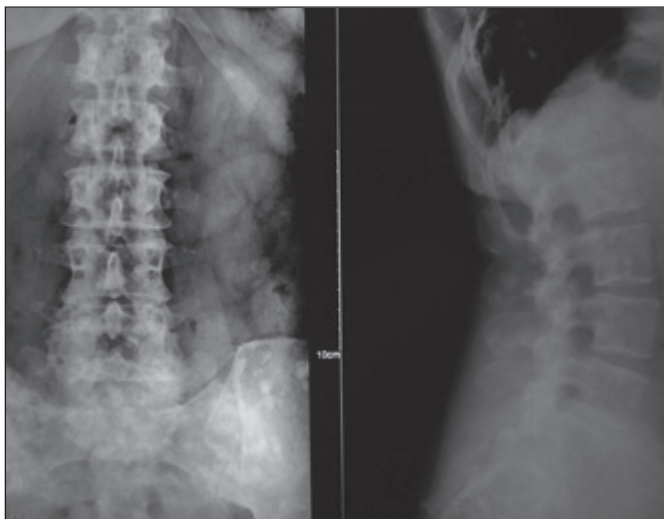


Figura 2. Radiografía de columna lumbar, frente y perfil. Se advierte en las vértebras lesiones osteocondensantes.

El centellograma óseo no mostró lesiones hipercaptantes, excepto una imagen en hueso supraclavicular derecho, no fácil de definir (Figura 3).

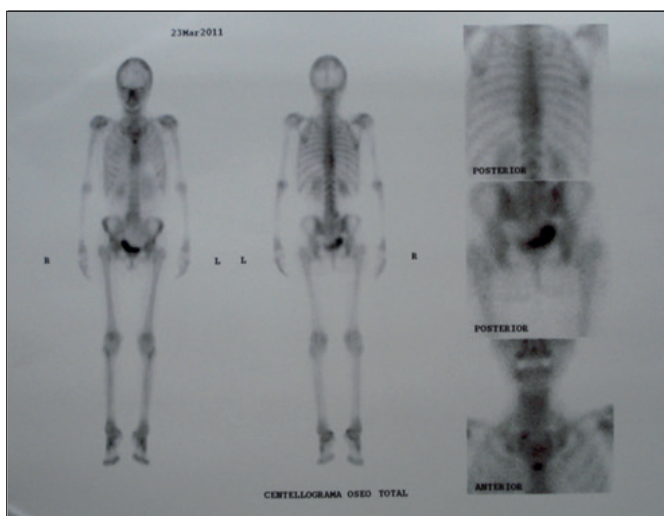


Figura 3. Centellograma óseo corporal total de una paciente con lesiones osteocondensantes y progresivas visibles en las radiografías convencionales.

Se repitieron los estudios de laboratorio de rutina y del metabolismo fosfocálcico, que persistieron normales. Finalmente se decide, ante la falta de diagnóstico, realizar una biopsia ósea de hueso ilíaco, que confirmó la presencia de células neoplásicas, compatibles

con metástasis de carcinoma de mama.

Posteriormente a la biopsia se realiza el estudio del marcador tumoral Ca15-3 cuyo valor de 31,5 (VN: <25) avala el diagnóstico. Se comienza tratamiento con anastrozol y pamidronato IV.



Discusión

El caso clínico de esta mujer de 61 años fue considerado en principio como una forma leve de osteopenia advertida en el cuello de fémur, asociado a deficiencia de vitamina D y con adecuado contenido de calcio en la dieta. Por tal motivo se decidió suplementar con vitamina D. Despertó nuestra atención, el aumento de la DMO en columna lumbar del 21% entre 2005 y 2012 y del 2,2% en cuello de fémur, sin mediar ningún tratamiento específico. En consecuencia, se pidieron radiografías de columna lumbar y cadera; se destacó la presencia de imágenes osteoblásticas en parches y difusas. Si bien se conocía el antecedente del carcinoma de mama y su recidiva, el buen estado general, el mantenimiento del peso, los análisis de laboratorio normales y la impresión de los ginecólogos y oncólogos de una enfermedad benigna, no relacionada con el tumor de mama, desconcertó a los médicos tratantes.

Se sospechó entonces la posibilidad de osteopoiquilosis, que es una rara enfermedad benigna, autosómica dominante, caracterizada por múltiples y discretas densidades redondeadas u ovoideas esparcidas por el esqueleto axial y apendicular.¹⁴ Esta enfermedad (en general) no produce síntomas significativos y el diagnóstico se realiza, en forma casual, por estudios radiográficos. Este diagnóstico fue considerado también, teniendo en cuenta los datos normales de laboratorio y del centellograma óseo. Sin embargo, el análisis comparativo de las radiografías actuales de columna y cadera realizada comparada con otras de cinco años previos-, en la cual no se observaban esas lesiones-, nos permitieron descartar esta entidad. Era de importancia el antecedente de las dos hermanas que presentaban osteoporosis y una abuela que sufrió una fractura de cadera- familia con osteoporosis- al relacionarlo con la progresiva mejoría de la DMO de la paciente. Se volvió a consultar con los ginecólogos tratantes

quienes no consideraron la presencia de extensión secundaria de su enfermedad de base. Entre los diagnósticos diferenciales se planteó la posibilidad de descartar una amplia gama de patologías, entre ellas tóxicos como el flúor y metales pesados; vitaminas A y D; la acción de radiaciones sobre el hueso; patologías hematológicas como el linfomas y la mielofibrosis, y otras como mastocitosis sistémica, enfermedad de Paget, esclerosis tuberosa o bien una condromatosis sinovial, pero la clínica de la paciente no cumplía con los criterios diagnósticos para dichas entidades.¹⁵⁻¹⁸ Finalmente y a pesar de la discrepancia entre los médicos tratantes y consultores, se planteó el diagnóstico de metástasis osteoblásticas producidas por el carcinoma de mama; se consideró, que estas lesiones tienen predilección por el esqueleto axial y suelen provocar destrucción ósea, dolores severos, reacción periósticas y generalmente son positivas en el centellograma óseo.¹⁹

Por tal motivo se decidió realizar una punción-biopsia ósea a nivel de la cresta ilíaca, cuyo resultado fue positivo para células neoplásicas de un carcinoma de mama. Si bien existen otros estudios de imágenes,^{20,21} que hubieran contribuido a aclarar la presencia de metástasis, la biopsia ósea confirmó el diagnóstico de múltiples metástasis en el esqueleto y comenzar el tratamiento acorde con esta grave complicación.

Considerando la forma infrecuente en la cual se llegó al diagnóstico, es importante aclarar como concepto que, en todo paciente con imágenes osteoblásticas y antecedentes de un carcinoma productor de lesiones osteoformativas, lo primero que debe descartar el médico asistente, es la existencia de metástasis esqueléticas.

El interesante valor que presenta este caso se adscribe a la sospecha diagnóstica sugerida por el aumento inexplicable de los valores de la DMO, y la progresión en poco tiempo de las lesiones osteoblásticas visibles en las radiografías, que determinaron la realización de una punción-biopsia ósea que aclaró el diagnóstico.

Referencias

1. Lentle BC, Russell AS, Heslip PG, Percy JS. The scintigraphic findings in Paget's disease of bone. *Clin Radiol* 1976; 27:129-35.
2. Marcove RC, Rooney R, Weis LD. Osteosclerotic lesions in sarcoidosis. Report of a case. *Clin Orthop Relat Res* 1977; 129:248-50.
3. Song L, Zhang Y, Zhang W. Bone scintigraphy may help differentiate bone sclerotic lesions from osteoblastic metastases in tuberculous sclerosis patients with concomitant pulmonary adenocarcinoma. *Clin Imagin* 2013; 37:382-5.
4. Landa J, Margolis N, Di Cesare P. Orthopaedic management of the patient with osteopetrosis. *J Am Acad Orthop Surg* 2007; 15:654-62.
5. Simoni P, Denut J, Ben Mustapha S, et al. Unusual presentation of osteopoikilosis. *JBR-BTR* 2013; 96:386-7.
6. Harvey HA, Cream LV. Biology of bone metastases: causes and consequences. *Clin Breast Cancer* 2007; Suppl 1:S7-S13. Review.
7. Dong Y, Zheng S, Machida H, et al. Differential diagnosis of osteoblastic metastases from bone islands in patients with lung cancer by single-source dual-energy CT: Advantages of spectral CT imaging. *Eur J Radiol* 2015; 84(5):901-7.
8. Mughal TI, Phillips RH, Robinson WA. Bladder carcinoma presenting as a solitary bony metastasis. *J Urol* 1983; 130: 973.
9. Amoroso V, Pittiani F, Grisanti S, et al. Osteoblastic flare in a patient with advanced gastric cancer after treatment with pemetrexed and oxaliplatin: implications for response assessment with RECIST criteria. *BMC Cancer* 2007; 7: 94.
10. Varyani N, Thukral A, Garg S, Gupta KK, Tandon R, Tripathi K. Atypical neurofibroma and osteosclerotic metastasis. *Case Rep Oncol Med* 2012; 2012:301437.
11. Donati E, Mazza C, Campostrini F, et al. Extracranial metastases from medulloblastoma: report of four cases. *Radiol Med* 1980; 66:959-66.
12. Recine M, Castellano-Sanchez AA, Sheldon J, Schwartz M, Cabello-Inchausti B. Precursor B-cell lymphoblastic lymphoma/leukemia presenting as osteoblastic bone lesions. *Ann Diagn Pathol* 2002; 6(4): 236-43.
13. Shen WW, Chen WG, Liu FZ, et al. Breast cancer cells promote osteoblastic differentiation via Sema 3A signaling pathway in vitro. *Int J Clin Exp Pathol* 2015; 8:1584-93.
14. Ozdemirel AE, Cakit BD, Erdem HR, Koc B. A rare benign disorder mimicking metastasis on radiographic examination: a case report of osteopoikilosis. *Rheumatol Int* 2011; 31:1113-6.
15. Johansson C, Roupé G, Lindstedt G, Mellström D. Bone density, bone markers and bone radiological features in mastocytosis. *Age Ageing* 1996; 25:1-7.
16. Benli IT, Akalin S, Boysan E, Mumcu EF, Kis M, Türkoglu D. Epidemiological, clinical and radiological aspects of osteopoikilosis. *J Boiint Surg* 1992; 74:504-6.
17. Resnick D, Niwayama G. Enostosis, hyperostosis and periostitis. In: Resnick D, Niwayama G (eds). *Diagnosis of bone and joint disorders*. Philadelphia: W.B Saunders Company, 1998, p. 4084-8.
18. Siris E, Roodman GD. *Paget's disease of bone*. 7th ed. Washington, DC: American Society for Bone and Mineral Research, 2008.
19. Seron MA, Yochum TR. *Essentials of skeletal radiology*. Baltimore: Williams & Wilkins, 1996, p. 630-3.
20. Jansson T, Westlin JE, Ahlstrom H, Lilja A, Langstrom B, Bergh J. Positron emission tomography studies in patients with locally advanced and/or metastatic breast cancer: a method for early therapy evaluation? *J Clin Oncol* 1995; 13(6):1470-7.
21. Nakamoto Y, Cohade C, Tatsumi M, Hammoud D, Wahl RL. CT appearance of bone metastases detected with FDG PET as part of the same PET/CT examination. *Radiology* 2005; 237:627-34.