

## CONSENSOS Y EDUCACIÓN EN OSTEOLOGÍA / Consense Documents and Osteology Education

# OSTEONECROSIS NO TRAUMÁTICA DE CABEZA FEMORAL: PATOGÉNESIS, DIAGNÓSTICO Y TRATAMIENTOS ACTUALES

Alejandro Castiglioni,<sup>1</sup> Leandro Singerman,<sup>2</sup> María Lorena Brance<sup>3\*</sup>

1. Sanatorio Británico, Ortopedia y Traumatología, Rosario. 2. Hospital Provincial del Centenario, Diagnóstico por Imágenes, Rosario. 3. Centro de Reumatología, Rosario. CONICET. Laboratorio de Biología Ósea. Facultad de Ciencias Médicas. Rosario.

### Resumen

La necrosis ósea avascular (NOA) puede afectar cualquier hueso. La NOA de cadera es una de las localizaciones más comunes, que puede presentarse de forma bilateral. Le siguen en frecuencia las de húmero y rodilla. La necrosis ósea puede ser de causa traumática o no traumática. En este último grupo es importante buscar las etiologías que pudieran ocasionarlas. El diagnóstico de necrosis ósea avascular de cabeza femoral se basa en una combinación de síntomas clínicos y hallazgos por imágenes evaluados mediante radiografía o resonancia magnética (RMI). Para evaluar la NOA de cabeza femoral se utiliza la clasificación de Ficat y ARCO. La RMI es el método más sensible y específico. Si hay alta sospecha clínica con resonancias que no muestran imágenes características se sugiere repetir el estudio en 15 días. La NOA de cadera genera dolor, limitación funcional, colapso en la zona de carga, situación que conduce a una artrosis coxofemoral severa secundaria. El tratamiento en fases iniciales tiene como objetivo aliviar los síntomas y evitar la progresión de la enfermedad conservando la cabeza femoral enferma. En la fases avanzadas habitualmente se requiere el reemplazo articular.

**Palabras clave:** necrosis ósea avascular, cadera, diagnóstico, tratamiento.

### Summary

#### **NON TRAUMATIC OSTEONECROSIS OF THE FEMORAL HEAD: PATHOGENESIS, DIAGNOSTIC AND TREATMENT**

Bone avascular necrosis (AVN) can affect any bone. AVN of the femoral head is one of the most common affection and it can be bilateral. Humerus and knee AVN follows in frequency. Diagnosis of avascular necrosis (AVN) of the femoral head depends on the combination of clinical symptoms and evaluation of radiographs and/or magnetic resonance imaging (MRI). To evaluate AVN of the femoral head the Ficat and the Association Research Circulation Osseous (ARCO) classification are commonly used. MRI is the most sensible and specific method for its study. If there is clinical suspiciousness present and MRI did not evidence lesion, MRI should be performed again in the next 15 days. AVN of the femoral head produces pain, clinical function limitation, a collapse in loading areas which can produces an important secondary osteoarthritis. The treatment in pre-collapse stages of the disease improves symptoms and prevents disease progression. In advanced stages the requirement for total hip replacement is possible.

**Key words:** bone avascular necrosis, hip, diagnostic, treatment.

\* Dirección electrónica: [vediloreto@yahoo.com.ar](mailto:vediloreto@yahoo.com.ar)



## Introducción

La osteonecrosis es una entidad clínica caracterizada por necrosis del hueso trabecular y de médula ósea producida por una disrupción en el flujo sanguíneo. También se la conoce como necrosis ósea avascular (NOA), necrosis aséptica y necrosis subcondral avascular.

James Paget describió en 1860 la apariencia del hueso necrótico en sus escritos de patología quirúrgica. En 1888 se publicó la primera descripción de necrosis de cabeza femoral en enfermedad de Caisson y, en 1911, Bornstein y Plate describieron tres pacientes con dolor de cadera y signos radiológicos de necrosis subcondral en cabeza femoral. Los hallazgos microscópicos de hueso necrótico diferenciando entre necrosis aséptica y séptica fueron descritos por Plemister en 1915. Cinco años más tarde, el mismo autor describió los cambios patológicos y radiológicos observados y 10 años más tarde en la *American Orthopaedic Association* discutió los procesos reparativos que ocurren luego de la osteonecrosis.

Posteriormente, se realizaron diferentes publicaciones y la vincularon con distintos factores y entidades clínicas como se describirá más adelante.

Antes del año 1960, la osteonecrosis no traumática era considerada inusual. En 1962 se reportaron 27 casos de osteonecrosis no traumática.<sup>1</sup>

La incidencia no se conoce con exactitud debido a que muchos casos son clínicamente silentes en estadios iniciales. La localización más común es en cabeza femoral, seguida de cabeza humeral, rodilla y pequeños huesos de muñecas y pies.<sup>2</sup> La osteonecrosis idiopática de rodilla es tres veces más común en mujeres que en hombres y se presenta en pacientes mayores<sup>3</sup>. Por el contrario, la NOA no traumática de cadera es más común en adultos jóvenes entre la tercera y quinta década de vida. El pronóstico de la NOA depende del estadio, del tamaño, la localización y los factores de riesgo subyacentes.

La NOA presenta los siguientes epónimos de acuerdo con el área afectada, como se detalla en la Tabla 1.

Tabla 1. Epónimos de la necrosis ósea avascular

Nombre de la enfermedad	Región afectada
Ahiback	Cóndilo femoral interno
Brailsford	Cabeza radial
Buchman	Cresta ilíaca
Burns	Cúbito distal
Dias	Tróclea astragalina
Dietrich	Cabeza de metacarpianos
Freiberg	Cabeza del 2º metatarsiano
Friedrich	Tercio medio de la clavícula
Hass	Cabeza humeral
Iselin	Base del 5º metatarsiano
Kienbock	Semilunar
Kohler	Escafoides tarsiano

Nombre de la enfermedad	Región afectada
Kummel	Cuerpo vertebral
Legg- Calvé-Perthes	Cabeza femoral
Liffert-Arkin	Tibia distal
Mandi	Trocánter mayor femoral
Mauclaire	Cabeza de metacarpianos
Mueller-Weiss	Navicular
Panner	<i>Capitellum</i> humeral
Pierson	Sínfisis pubiana
Preiser	Escafoides
Sever	Epífisis calcáneo
Thiemann	Bases falángicas

### Etiología y patogenia

Las múltiples etiologías relacionadas con NOA se caracterizan por causar una alteración en la vascularización del hueso subcondral, lo cual termina produciendo muerte de los osteocitos y colapso de la superficie articular. La NOA puede desarrollarse por alteración en la irrigación arterial, obstrucción del drenaje venoso, obstrucción capilar endoluminal, o compresión de los capilares desde la médula ósea.

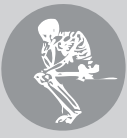La isquemia produce un aumento de la presión intraósea por edema en médula ósea que se comporta como un compartimento cerrado y en consecuencia se produce un círculo vicioso. La isquemia induce un aumento de osteoclastos, los cuales reabsorben el hueso trabecular subcondral.<sup>4</sup> Estas trabéculas ante reiterada carga articular terminan colapsando. Este colapso óseo subcondral es el responsable consiguientemente de los cambios en la superficie articular predisponiendo a osteoartritis. La osteonecrosis se puede clasificar en dos grandes grupos: osteonecrosis primaria, espontánea o idiopática y osteonecrosis secundaria. Dentro de esta última importa la subclasificación en causas traumáticas y no traumáticas.

En el primer grupo, como consecuencia del traumatismo, el desplazamiento de fragmentos óseos puede producir isquemia por interrupción del flujo sanguíneo.

La forma no traumática ha sido vinculada a numerosos factores y entidades que deben ser investigados en todo paciente con osteonecrosis no traumática (Tabla 2).

**Tabla 2.** Factores etiológicos de NOA

Traumática	No traumática
	Trombofilia
	Hipofibrinólisis
	Síndrome antifosfolípidos
	Lupus eritematoso sistémico
	Vasculitis
	Terapia radiante
	Enfermedad de Gaucher
	Enfermedad de Caisson
	Enfermedades mieloproliferativas
	Alcoholismo
	Glucocorticoides
	Dislipemias



Las causas secundarias no traumáticas deben ser estudiadas ante el diagnóstico de NOA.

Diversas entidades capaces de causar trombosis o tromboembolismo venoso o arterial deben ser evaluadas. La enfermedad de Gaucher se caracteriza por el déficit de la enzima glucocerebrosidasa, lo cual produce acúmulo de glucocerebrósidos. Además de las alteraciones hemáticas, hepatomegalia y esplenomegalia, la afectación ósea es frecuente. La enfermedad de Caisson es un desorden originado por una disminución brusca de la presión atmosférica que origina embolia gaseosa, factor causante de la NOA entre otras afectaciones. Esta entidad se ha presentado en buzos y pilotos de avión cuando ocurría una despresurización brusca.<sup>5</sup> Los glucocorticoides han sido vinculados con NOA en pacientes con trasplante renal, lupus eritematoso sistémico (LES), shock séptico y síndrome respiratorio agudo severo. El consumo de alcohol mayor de 400 ml por semana ha sido relacionado como otro de los posibles factores etiológicos por causar posible anomalías en el metabolismo de los lípidos o en las *stem cells* (células madre) de médula ósea. Si bien los mecanismos patogénicos no se conocen con exactitud, se postula que la tromboembolia de ácidos grasos circulantes podría ser la responsable de la NOA y, por otro lado, la oclusión de los vasos por depósito excesivo en los espacios medulares adyacentes con sangre o lípidos extravasados.

Microscópicamente, la zona de necrosis es invadida por un infiltrado celular inflamatorio y posteriormente reemplazada por tejido fibrovascular de reparación. Las células pluripotenciales se diferencian en osteoblastos, los cuales comienzan a sintetizar hueso nuevo sobre las trabéculas necróticas. En el hueso subcondral, el proceso de reparación avanza de tal forma que el hueso necrótico es reabsorbido antes de que se deposite hueso nuevo por acción conjunta de osteoclastos y osteoblastos. El cartílago articular no está afectado porque se nutre del líquido

sinovial. Luego, la respuesta reparadora se detiene en su borde anterior, por mecanismos desconocidos. A medida que aumenta la distancia desde el margen de la zona necrótica, el infiltrado es reemplazado por tejido fibroso avascular. La diferenciación a osteoblastos es menor. En este estadio, la cabeza femoral es redonda y el cartílago no se ve afectado. En la radiografía se ven cambios escleróticos y radiolúcidos. Con el tiempo, la mayoría de las lesiones osteonecróticas desarrollan fracturas subcondrales. La carga repetida de la articulación produce fragmentación del hueso subcondral necrótico subyacente dando lugar a aplanamiento de la cabeza femoral, con afectación del cartílago articular y deformidad progresiva.<sup>6</sup>

#### **Metodología de estudio. Estadios clínicos, anatomopatológicos y radiológicos**

El estudio de esta patología suele llevarse a cabo por medio de la radiografía convencional. Sin embargo, la resonancia magnética muestra los cambios más tempranamente con una sensibilidad del 90-100%, y permite descartar diagnósticos diferenciales. La tomografía computarizada (TC) multidetector permite evaluar en detalle la anatomía y la afectación ósea y articular, útil en el planeamiento quirúrgico. La medicina nuclear (MN) es sensible pero poco específica.<sup>7,8</sup> Los hallazgos varían de acuerdo con el método por imágenes utilizado y la etapa de la enfermedad. Son cuatro los estadios según el Sistema de Estadificación Basada en el Consenso del Subcomité Nomenclador de la Asociación Internacional de Circulación Ósea y Necrosis Ósea (ARCO). Para la estadificación se contemplan hallazgos clínicos, por imágenes e histológicos:<sup>9</sup>

Estadio 0: Pacientes asintomáticos. Las radiografías y la RMI son normales. Hay evidencia de osteonecrosis histológica.

Estadio I: Puede haber síntomas. Las radiografías son normales pero la RMI es anormal.

Hay osteonecrosis histológica.

Estadio II: Paciente sintomático. En la radiografía se observan cambios en el trabeculado óseo sin alteraciones subcondrales; el espacio articular está respetado. En la RMI hay hallazgos diagnósticos.

Estadio III: Paciente sintomático. En la radiografía se observan cambios en el trabeculado óseo y fractura subcondral (signo de la media luna). La morfología de la cabeza femoral y el espacio articular están respetados. Subclasificación de acuerdo con la imagen en media luna:

IIIa Afectación menor del 15% de la superficie articular

IIIb Afectación entre el 15 y el 30% de la superficie articular

IIIc Afectación mayor del 30% de la superficie articular.

Estadio IV: Paciente sintomático. En la radiografía se observan cambios en la morfología de la cabeza femoral. Subclasificación de acuerdo con el grado de colapso de la superficie articular:

IVa Afectación menor del 15%

IVb Afectación entre el 15 y el 30%

IVc Afectación mayor del 30%.

### Radiología convencional

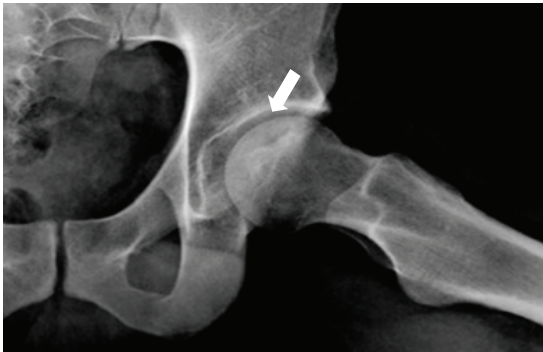Al momento de instalación del cuadro, la radiografía suele ser normal. Para que haya cambios en la imagen es necesario que haya como mínimo una reducción del 30% del contenido mineral del hueso. Su estadificación suele llevarse a cabo mediante el Sistema de Ficat (Tabla 3). A medida que la enfermedad progresa, el área de hiperemia comienza a ser resorbida y se torna más radiolúcida. Posteriormente, el área infartada comienza a producir nuevo hueso por lo que se ve radiopaca en el centro. A medida que la enfermedad progresa se superponen fenómenos de resorción y osificación dándole un aspecto heterogéneo y fragmentado al hueso. La imagen en cáscara de huevo (o signo de la media luna o signo del borde o signo de Hawkins) que se presenta 6 a 8 semanas después de instalada la lesión representa la fragmentación del hueso subcondral (Figura 1). Sucesivamente aparecen colapso cortical y acortamiento del hueso, aplanamiento del espacio articular, deformidad de los contornos óseos, subluxación y cambios quísticos/artrodegenerativos. El aspecto de “hueso dentro de hueso” se refiere a áreas radiolúcidas, parcheadas, que presentan en su interior áreas radiopacas, más notorias a nivel de la columna vertebral.<sup>10,11</sup>

**Tabla 3.** Clasificación de Ficat modificada de la necrosis avascular con correlación anatomorradiológica<sup>12</sup>  
Rx: radiografía simple; RMI: resonancia magnética; MN: medicina nuclear.

Estadio	Hallazgos clínicos	Hallazgos radiológicos
0 Preclínico	Ninguno	Rx: normal RMI: normal
1 Radiografía normal	Dolor	Rx: normal o leve osteopenia RMI: edema MN: hipercaptación
2 Esclerosis y radiolucidez	Dolor y rigidez	Rx: esclerosis y osteopenia RMI: defecto geográfico MN: hipercaptación
3 Colapso y secuestro	Dolor, rigidez y algún grado de impotencia funcional	Rx: signo de la media luna y/o colapso cortical RMI: igual a la Rx. Signo de la doble línea
4 Lesión osteocondral y cambios artrodegenerativos	Dolor, rigidez e impotencia funcional	Rx: múltiples lesiones artrodegenerativas

Rx: radiografía simple; RMI: resonancia magnética; MN: medicina nuclear.

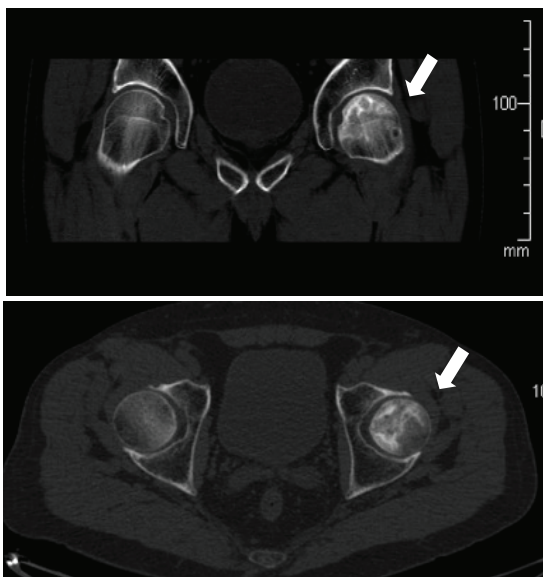




**Figura 1.** Radiografía de cadera. Signo de la semiluna. Existe una línea de menor densidad radiológica en la región subcondral, sin deformidad de la superficie articular. Grado II.

### Tomografía computarizada

Carece de la sensibilidad de la RMI, pero permite evaluar la extensión de la enfermedad y la presencia de calcificaciones. El primer hallazgo es el de osteoporosis focal. La imagen característica o signo del asterisco es la esclerosis en el centro de la cabeza femoral, hallazgo tardío, que indica un estadio III. Permite reclasificar varias lesiones estadio III por radiografía en estadio II. Además, el intervencionismo guiado bajo TC permite el diagnóstico anatomopatológico y tiene fines terapéuticos (técnica de Forage) (Figura 2).

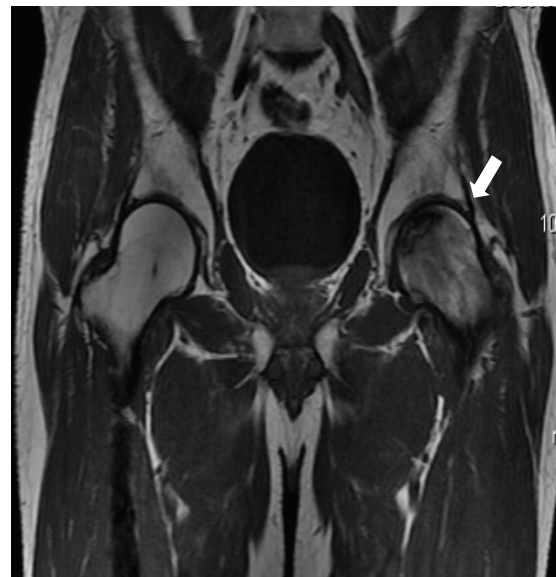

**Figura 2.** Tomografía computarizada multislice. Áreas curvilíneas lineales escleróticas con alteración en el patrón trabecular y geodas sucondrales. Grado II.

### Resonancia magnética

La RMI de alto campo magnético es el método más sensible (90-100%) y específico (98%). Muestra cambios antes que cualquier otro método de diagnóstico por imágenes.<sup>12</sup> Los hallazgos comprenden:

- En T2 y STIR hay edema difuso, hallazgo más temprano pero poco específico.
- En T1 se observan hipointensidades lineales a nivel de la epífisis, con predominio periférico y pérdida de la hiperintensidad normal de la médula.
- Signo de la doble línea (presente en el 80% de los casos): en secuencia T2, la línea interna es hiperintensa y la periférica hipointensa que indican tejido de granulación hipervascular y necrosis, respectivamente (Figura 3).
- Signo del borde formado por la presencia de líquido entre los bordes escleróticos de un fragmento osteocondral.
- Cambios degenerativos.
- El territorio infartado no refuerza tras la administración de gadolinio.
- Suele asociarse a sinovitis reactiva con líquido intra-articular y refuerzo sinovial.



**Figura 3.** Resonancia magnética, secuencia ponderada en T1, plano coronal. Se identifica en topografía de cabeza femoral izquierda signo de la doble línea. Grado II.

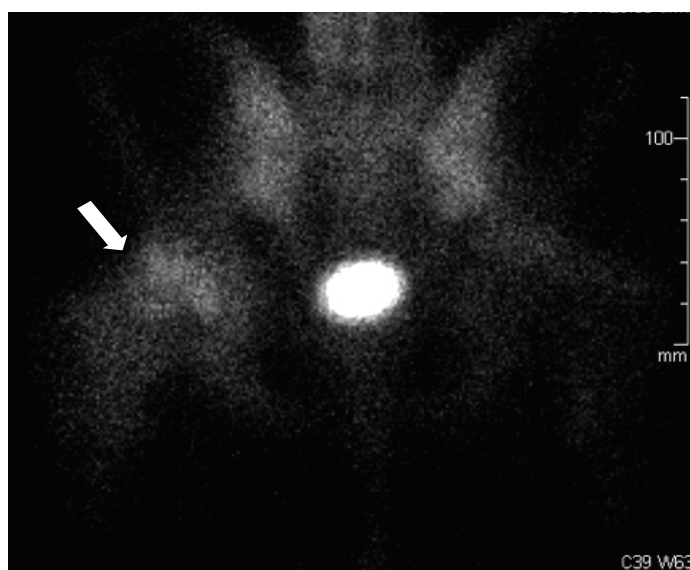
## Medicina nuclear

Se realiza la gammagrafía ósea de cuerpo total con Tc 99 con técnica trifásica rutinariamente. Ante la afectación de la columna vertebral, la indicación es SPECT, para mayor detalle anatómico. Muestra una sensibilidad del 85%, similar a la RMI de bajo campo magnético (0,2 T).<sup>13</sup> Los cambios se observan antes que en la radiografía pero más tardío que en la RMI. Además es menos sensible cuando la afectación es bilateral.<sup>15</sup>

En los primeros días de instalada la isquemia se observa captación del radiotrazador disminuida o normal. Posteriormente, al instalarse la hiperemia reactiva, se observa su aumento. Esto forma el signo de la rosca, en la que se visualiza un centro fotón negativo y un anillo periférico, positivo. En los meses subsiguientes, las áreas viables presentan una captación normal, mientras que los focos infartados permanecerán como áreas fotón negativo ( Figura 4). Los hallazgos de la NOA en medicina nuclear se detallan en la Tabla 4.

**Tabla 4.** Hallazgos de la NOA en medicina nuclear

Estadio	Tiempo desde la noxa	Hallazgos en MN
<b>I (isquemia)</b>	2 días	Fotopenia
<b>II (reparación temprana)</b>	1 a 3 semanas	Signo de la rosca
<b>III (colapso)</b>	Más de 6 semanas	Hiper captación en zona afectada
<b>IV (degeneración)</b>	Meses	Hiper captación periarticular



**Figura 4.** Gammagrafía ósea: se identifica una hiper captación difusa de la cabeza femoral derecha. Grado II.



Los diagnósticos diferenciales para tener en cuenta de acuerdo con el método por imagen realizado se detallan en la Tabla 5.

**Tabla 5.** Diagnósticos diferenciales de la NOA según el método por imágenes<sup>9</sup>

Radiografía	TC	RMI	MN
Metástasis	Artrosis	Síndrome de edema medular	Infección
Osteomielitis	Fractura por estrés	Osteoporosis transitoria	Mieloma plasmocitario
Osteoporosis transitoria	Infección	Contusión ósea	Metástasis
Sarcoma óseo	Mieloma plasmocitario	Fractura por estrés	Hemangioma
Fractura por estrés	Metástasis	Infección	Radioterapia
Displasia epifisaria		Metástasis	Artritis
		Neoplasia infiltrativa	Distrofia simpático refleja

## Tratamiento

Librada a su evolución natural, la osteonecrosis de la cadera genera en la mayor parte de los pacientes, además de dolor y limitación funcional, un colapso en la zona de carga de la cabeza femoral, situación estructuralmente irreversible que conduce a una artrosis coxo-femoral severa secundaria. El tratamiento en fases iniciales tiene como objetivo aliviar los síntomas y evitar la progresión de la enfermedad conservando la cabeza femoral enferma. En la fases avanzadas habitualmente se requiere el reemplazo articular. Hernigou y col. evaluaron la progresión de lesiones estadio I con un seguimiento promedio de 11 años, donde se evidenció que el 88% de los pacientes presentaron síntomas en un promedio de 80 meses y que el 73% evolucionó con colapso cefálico dentro de los 34 meses posteriores. En todos los casos, el dolor precedió al colapso.<sup>14</sup> Jacobs encontró que, en más de la mitad de los casos, ambas caderas se ven afectadas.<sup>15</sup>

## Tratamiento no quirúrgico

A pesar del gran porcentaje de pacientes que desarrolla síntomas y colapso cefálico, el tratamiento no quirúrgico es habitualmente la opción inicial; está destinado a intentar, en primera instancia, que las lesiones sintomáticas evolucionen haciéndose asintomáticas y, en segunda instancia, evitar el colapso de la cabeza femoral, lo que genera habitualmente la necesidad del reemplazo articular. El tratamiento no quirúrgico (conservador) consiste en la descarga del miembro, métodos biofísicos y farmacológicos.

Entre los métodos biofísicos, la oxigenoterapia hiperbárica ha demostrado resultados alentadores cuando se aplica en etapas iniciales, en algunos estudios comparables a los resultados de la descompresión quirúrgica. Su principal objetivo está dirigido a retrasar la evolución de la enfermedad. El aumento de la presión de oxígeno que produciría en el tejido necrótico (área de hipoxia) estaría relacionado con una disminución de la acti-



vidad osteoclástica en la zona, proliferación de fibroblastos, síntesis de colágeno y angiogénesis. Estimularía además la vasoconstricción venosa, lo que mejoraría el edema y la microcirculación.<sup>16</sup> Otros métodos biofísicos, como la aplicación de ondas de choque<sup>17</sup> y la estimulación electromagnética,<sup>18</sup> han sido descritos con buenos resultados a corto plazo para el alivio del dolor.

El tratamiento farmacológico destinado a retrasar la evolución de la enfermedad está también indicado en etapas iniciales de la enfermedad. En la patogenia de la NOA de cadera se han propuesto varias teorías con cierto grado de apoyo, y, lejos de contradecirse entre sí, reflejan un mecanismo multifactorial con una vía final común que genera la interrupción de la circulación de la cabeza femoral.<sup>19</sup> Diferentes fármacos han sido evaluados como potenciales agentes que tratan de intervenir en alguno de los aspectos del mecanismo desencadenante de la necrosis: antihiperlipidémicos, antihipertensivos, anticoagulantes, o bien en contrarrestar la pérdida estructural sobre el tejido óseo: bisfosfonatos. Las series que han informado sobre la eficacia de dichos fármacos y también sobre los métodos biofísicos en la mejora de los síntomas o en el retraso de la progresión de la enfermedad son pequeñas y, a pesar de algunos resultados alentadores, se requieren estudios aleatorizados a largo plazo con mayor número de casos para poder reunir evidencia suficiente y determinar un tratamiento específico.<sup>20</sup> Uno de los fármacos más estudiados es el alendronato, utilizado en esta enfermedad bajo la hipótesis de que podría retrasar o prevenir el colapso de la cabeza femoral.<sup>21,22</sup> Agarwala y col. evaluaron 395 NOA de caderas tratadas con alendronato. Este grupo de trabajo demostró que cuando el alendronato era administrado en estadios previos al colapso de la cabeza y durante 3 años producía una mejoría en la función clínica, disminución del índice de colapso articular y disminución del reempla-

zo de cadera comparado con otras publicaciones donde no utilizaron alendronato.<sup>23</sup> El beneficio del alendronato se mantendría 8 a 10 años después de iniciado el tratamiento.<sup>24</sup> No hay información en la literatura sobre otros fármacos utilizados en el tratamiento de la osteoporosis con posibles aplicaciones en NOA de cadera.

### Tratamiento quirúrgico

Los tratamientos quirúrgicos pueden clasificarse en aquellos que conservan la cabeza femoral y aquellos que la reemplazan (artroplastia). Los primeros están destinados a lesiones sintomáticas precolapso, o lesiones con pequeños colapsos. Los segundos están reservados para lesiones y colapsos de mayor tamaño (enfermedad avanzada).

Uno de los métodos conservadores más utilizados es la descompresión del núcleo (*core*), consistente en la eliminación del centro medular del cuello y cabeza del fémur. Esto se realiza a través de una perforación (tunelización) de habitualmente 8 mm y en forma percutánea. Este procedimiento genera una disminución de la presión intraósea y supone la restauración de la microcirculación en capilares y sinusoides.<sup>25</sup> Como proceso de reparación, el túnel es invadido por un nuevo tejido vascularizado que estimularía posteriormente la regeneración ósea.<sup>26</sup>

La descompresión del núcleo ha demostrado en diferentes investigaciones mayor eficacia en el tratamiento de la osteonecrosis de cadera durante sus primeras etapas.<sup>25,27</sup> En un estudio donde se evaluaron los resultados de 24 trabajos sobre la descompresión del núcleo, se encontró una tasa de éxito del 84% para el estadio 1, el 65% para el estadio 2 y el 47% para la etapa 3, en una duración media de 30 meses después de la cirugía.<sup>28</sup> El estadio de la enfermedad junto al tamaño de la lesión estimado en la resonancia magnética y el tipo de lesión (predominantemente quística o predominantemente esclerótica) constitu-



yen los factores predictivos más importantes en los resultados.<sup>29</sup>

La descompresión del núcleo es un procedimiento sencillo que lleva poco riesgo de complicaciones. En caso de progresión de la enfermedad no tiene influencia negativa en la realización posterior de un reemplazo articular (artroplastia). Es mandatorio que el procedimiento sea realizado en una etapa temprana, antes de cualquier colapso de la cabeza femoral. Además, es muy importante que el procedimiento se realice con la técnica correcta.<sup>30</sup> En la operación de Phemister clásica, el túnel se rellena con un injerto corticoesponjoso de peroné o cresta ilíaca autólogo (no vascularizado) para proporcionar soporte estructural y evitar el colapso del hueso subcondral.<sup>31</sup> Sin embargo, con el intento de mejorar los relativamente pobres resultados, se han descrito muchas modificaciones a la técnica original,<sup>20</sup> como la utilización de injertos óseos autólogos vascularizados,<sup>32</sup> de injertos óseos homólogos,<sup>33</sup> el agregado de factores estimulantes (BMP: proteína morfogenética ósea,<sup>34,35</sup> *stem cells*: células madre pluripotenciales)<sup>36,37</sup> y la combinación con terapia de estimulación electromagnética.<sup>38</sup> También se ha publicado la utilización de implantes de tantalio colocados en el túnel. Estos proveen las ventajas estructurales de los injertos óseos autólogos u homólogos pero sin sus principales desventajas, que son la morbilidad del sitio donante y la posibilidad de transmisión de enfermedades, respectivamente.<sup>39,40</sup>

Otro método que intenta mantener la cabeza femoral es la osteotomía intertrocantérica. Esta consiste en seccionar (osteotomía) a nivel intertrocantérico el fémur y rotar la posición del cuello y la cabeza con el fin de desplazar la parte necrótica de la cabeza de la zona de carga.<sup>41,42</sup>

Sin bien existen buenos resultados en algunos estudios, por el momento, la experiencia acumulada y los resultados a largo plazo son limitados. En general, si el resultado de la osteotomía se compara con la descompresión

del núcleo e injerto óseo no vascularizado, la tasa de complicaciones es alta y el procedimiento técnicamente demandante, por lo cual su uso no se ha estandarizado.<sup>43</sup>

Por último, entre los métodos que intentan conservar la cabeza femoral se ha descrito recientemente la mosaicoplastia, procedimiento ampliamente utilizado para el tratamiento de lesiones condrales en la rodilla, consistente en la transferencia de un cilindro osteocartilaginoso desde una zona sana hacia una enferma. En este sentido, Gagala y cols. han publicado un reporte preliminar sobre este procedimiento que extrajo el autoinjerto desde el cóndilo femoral de la rodilla homolateral para colocarlo en el área necrótica de la cabeza femoral; finalmente concluyeron sobre la posibilidad de buenos resultados en lesiones pequeñas y medianas sin colapso (86% a los 4 años).<sup>44</sup>

En las lesiones de gran tamaño, colapsadas o con cambios degenerativos secundarios, la artroplastia total de cadera es el tratamiento de elección. Es considerado un procedimiento eficaz que logra restaurar la función y aliviar completamente el dolor.<sup>45,46,47</sup> El procedimiento básicamente consiste en reemplazar con una prótesis la cabeza femoral enferma (componente femoral); al mismo tiempo se reemplaza la superficie articular del acetábulo (componente acetabular) para que este pueda contener la prótesis y no sufra un desgaste acelerado. Los pacientes con osteonecrosis de cadera candidatos a una artroplastia tienden a agruparse por características comunes. En la osteonecrosis, la remodelación ósea está alterada y esto podría afectar negativamente la calidad del hueso disponible para la fijación del implante.<sup>48</sup> Existe también la posibilidad de que la lesión necrótica pueda extenderse al calcar y derive en un apoyo inadecuado del componente femoral que podría aumentar el riesgo de hundimiento y fracaso.<sup>49</sup> Además, la enfermedad suele afectar a personas jóvenes, que suelen tener un nivel de actividad mayor, lo que aumenta la

demanda sobre el implante y esto aumentaría su índice de fracaso.<sup>50</sup>

Las primeras generaciones de implantes mostraron una alta tasa de fallo (antes del año 1990: alrededor del 17% [0-50%]); sin embargo, con los diseños y técnicas actuales (especialmente modelos de prótesis no cementadas), disminuyó considerablemente el índice de fracaso del implante (año 1990 en adelante: alrededor del 3% [0-7%]) acercándose a la tasa general de pacientes sometidos a una artroplastia. Por ello no debería considerarse la osteonecrosis *per se* como un predictor negativo en los resultados de un artroplastia.<sup>53</sup>

En los últimos años ha crecido la utilización de prótesis de superficie en pacientes con osteonecrosis (*resurfacing*). Estas prótesis también reemplazan toda la articulación, pero en el fémur solo se implantan hasta el cuello femoral, sin invadir la metáfisis, conservando mayor cantidad de tejido óseo, lo que facilitaría en muchos sentidos un procedimiento de remoción de prótesis en el futuro. Revell y col. reportaron una tasa de supervivencia global del 93,2% con una media de 6,1 años (2-12 años) en este tipo de implantes.<sup>51</sup> En tal sentido podría considerarse la prótesis de superficie como una instancia intermedia entre los procedimientos que conservan la cabeza femoral y el reemplazo convencional de cadera. Su indicación está limitada a lesiones que involucren menos del 30% de la cabeza femoral. Por otra parte, su uso se ha limitado en muchos centros debido a que en esta prótesis los componentes acetabular y femoral son metálicos (par de fricción metal-metal), lo que se ha relacionado en diferentes estudios con una liberación iónica sistémica, metalosis y el ALVAL (*Aseptic lymphocyte-dominated vasculitis-associated lesion*).<sup>52</sup>

## Conclusión

Debido a la necesidad del diagnóstico temprano de esta entidad para prevenir su evolución incapacitante, es importante para

el médico tratante tener siempre presente la necrosis ósea avascular como posibilidad diagnóstica, aun antes de la instalación del cuadro clínico, sabiendo cuáles son los factores de riesgo involucrados. El primer estudio para solicitar será la radiografía de la zona involucrada en al menos dos incidencias que permitan una mejor resolución espacial. Los primeros signos son sutiles e inespecíficos (osteopenia focal, alteración del trabeculado óseo). Una radiografía negativa no descarta el diagnóstico, por lo que el próximo estudio para solicitar es una RMI bilateral con gadolinio.

El estudio comparativo de ambas estructuras anatómicas aumenta la sensibilidad del método y permite un diagnóstico cierto. Los cambios en la morfología y edema asociados son más tardíos o sincrónicos a la hipoperfusión tisular, por lo que si sospechamos que la NOA es de muy reciente instalación, el gadolinio es obligado. La RMI permite un diagnóstico etiológico a diferencia de la medicina nuclear, que es tan sensible como la primera pero poco específica. Si los hallazgos en la RMI no son concluyentes, se sugiere repetir el estudio en 2 semanas a fin de confirmar el diagnóstico, con un esperable aumento del edema y refuerzo posgadolinio por reperfusión de una parte o la totalidad del área infartada.

Diagnosticada en fases iniciales, el tratamiento consistirá en métodos menos agresivos (biofísicos/ farmacológicos/descompresión quirúrgica del *core*) destinados a restaurar la microcirculación y la microarquitectura ósea. Cuando el diagnóstico es tardío o existe progresión de la enfermedad con aparición de colapso de la cabeza femoral con dolor y pérdida funcional, el tratamiento indicado es el reemplazo articular.

**Conflicto de intereses.** Los autores declaran no tener conflictos de intereses.

(Recibido: septiembre 2014.

Aceptado: febrero 2015)



## Referencias

1. Bullough PG, DiCarlo EF. Subchondral avascular necrosis: a common cause of arthritis. *Ann Rheum Dis* 1990; 49:412-20.
2. Pavelka K. Osteonecrosis. *Baillieres Best Pract Res Clin Rheumatol* 2000; 14:399-414.
3. Patel DV, Breazeale NM, Behr CT, et al. Osteonecrosis of the knee: current clinical concepts. *Knee Surg Sports Traumatol Arthrosc* 1998; 6:2-11.
4. Li W, Sakai T, Nishii T, et al. Distribution of TRAP-positive cells and expression of HIF-1alpha, VEGF, and FGF-2 in the reparative reaction in patients with osteonecrosis of the femoral head. *J Orthop Res* 2009; 27:694-700.
5. Møllerløkken A, Gaustad SE, Havnes MB, et al. Venous gas embolism as a predictive tool for improving CNS decompression safety. *Eur J Appl Physiol* 2012; 112:401-9.
6. Frankel ES, Urbaniak JR. Osteonecrosis. In: *Kelleys Text Book of Rheumatology*. 6th edition. Madrid: Marban, 2003. Capítulo 112, tomo 3, pp. 1653-65.
7. Agesen AL, Melek M. Choosing the Right Diagnostic Imaging Modality in Musculoskeletal Diagnosis. *Prim Care Clin Office Pract* 2013; 40:849-61.
8. Isenberg DA, Renton P. *Imaging in Rheumatology*. 1st ed. Oxford University Press, 2003, p.34-88
9. Bonakdarpour A, Reinus WR, Khurana JS, *Diagnostic Imaging of Musculoskeletal Diseases. A Systematic Approach*. Springer, 2010, p.99-123
10. Ihde LL, Forrester DM, Gottsegen CJ, et al. Bone dysplasias: review and differentiation from other causes of osteoesclerosis. *RadioGraphics* 2011; 31:1865-82.
11. Sheikh A, Koujok K, Sampaio ML, Schweitzer ME. MR Imaging of Osseous Lesions of the Hip. *Magn Reson Imaging Clin N Am* 2013; 21:111-25.
12. Jawad MU, Haleem AA, Scully SP. Ficat classification: Avascular Necrosis of the Femoral Head. *Clin Orthop Relat Res* 2012; 470:2636-9.
13. Beltran J, Burk JM, Herman LJ, et al. Avascular necrosis of the femoral head: early MRI detection and radiological correlation. *Magn Reson Imaging* 1987; 5:431-42.
14. Hernigou P, Poignard A, Nogier A, Manicom O. Fate of very small asymptomatic stage-I osteonecrotic lesions of the hip. *J Bone Joint Surg Am* 2004; 86:2589-93.
15. Jacobs B. Epidemiology of traumatic and nontraumatic osteonecrosis. *Clin Orthop* 1978; 130:51-67.
16. Reis ND, Schwartz O, Militianu D, et al. Hyperbaric oxygen therapy as a treatment for stage-I avascular necrosis of the femoral head. *J Bone Joint Surg Br* 2003; 85:371-5.
17. Wang CJ, Wang FS, Huang CC, Yang KD, Weng LH, Huang HY. Treatment for osteonecrosis of the femoral head: comparison of extracorporeal shock waves with core decompression and bonegrafting. *J Bone Joint Surg Am* 2005; 87:2380-7.
18. Massari L, Fini M, Cadossi R, Setti S, Traina GC. Biophysical stimulation with pulsed electromagnetic fields in osteonecrosis of the femoral head. *J Bone Joint Surg Am* 2006; 88:56-60.
19. Schwarz LG. Non-traumatic necrosis of the femoral head. *Int Orthop* 1999; 23:193-7.
20. Petrigliano FA, Lieberman JR. Osteonecrosis of the hip: novel approaches to evaluation and treatment. *Clin Orthop Relat Res* 2007; 465:53-62.
21. Agarwala S, Jain D, Joshi VR, Sule A. Efficacy of alendronate, a bisphosphonate, in the treatment of AVN of the hip. A prospective open-label study. *Rheumatology (Oxford)* 2005; 44:352-9.
22. Nishii T, Sugano N, Miki H, Hashimoto J, Yoshikawa H. Does alendronate prevent collapse in osteonecrosis of the femoral head? *Clin Orthop Relat Res* 2006; 443:273-9.
23. Agarwala S, Shah S, Joshi VR. The use of alendronate in the treatment of avascular necrosis of the femoral head: follow-up to eight years. 2009; 91:1013-8.
24. Agarwala S, Shah SB. Ten-year follow-up of avascular necrosis of femoral head treated with

- alendronate for 3 years. *J Arthroplasty* 2011; 26:1128-34.
25. Ficat RP. Idiopathic bone necrosis of the femoral head. *J Bone Joint Surg Br* 1985; 67:3-9.
  26. Simank HG, Graf J, Kerber A, Weidmaier S. Long-term effects of core decompression by drilling. Demonstration of bone healing and vessel ingrowth in an animal study. *Acta Anat (Basel)* 1997; 158:185-91.
  27. Lieberman JR. Core decompression for osteonecrosis of the hip. *Clin Orthop Relat Res* 2004; 418:29-33.
  28. Mont MA, Carbone JJ, Fairbank AC. Core decompression versus nonoperative management for osteonecrosis of the hip. *Clin Orthop* 1997; 324:169-78 .
  29. Bozic KJ, Zurakowski D, Thornhill TS. Survivorship analysis of hips treated with core decompression for nontraumatic osteonecrosis of the femoral head. *J Bone Joint Surg Am* 1999; 81:200-9.
  30. Fairbank AC, Bhatia D, Jinnah RH, Hungerford D. Long-term results of core decompression for ischaemic necrosis of the femoral head. *J Bone Joint Surg Br* 1995; 76:42-9.
  31. Phemister DB. Treatment of the necrotic head of the femur in adults. *J Bone Joint Surg Am* 1949; 31:55-66.
  32. Yoo MC, Chung DW, Hahn CS. Free vascularized fibula grafting for the treatment of osteonecrosis of the femoral head. *Clin Orthop* 1992; 277:128-38.
  33. Keizer SB, Kock NB, Dijkstra PD, Taminiau AH, Nelissen RG. Treatment of avascular necrosis of the hip by a non-vascularised cortical graft. *J Bone Joint Surg Br* 2006; 88:460-6.
  34. Lieberman JR, Conduah A, Urist MR. Treatment of osteonecrosis of the femoral head with core decompression and human bone morphogenetic protein. *Clin Orthop Relat Res* 2004;429:139-45.
  35. Mont MA, Etienne G, Ragland PS. Outcome of nonvascularized bone grafting for osteonecrosis of the femoral head. *Clin Orthop Relat Res* 2003; 417:84-92.
  36. Gangji V, Hauzeur JP, Matos C, De Maertelaer V, Toungouz M, Lambermont M. Treatment of osteonecrosis of the femoral head with implantation of autologous bone-marrow cells. A pilot study. *J Bone Joint Surg Am* 2004; 86:1153-60.
  37. Hernigou P, Beaujean F. Treatment of osteonecrosis with autologous bone marrow grafting. *Clin Orthop Relat Res* 2002; 405:14-23.
  38. Steinberg ME, Brighton CT, Corces A, et al. Osteonecrosis of the femoral head. Results of core decompression and grafting with and without electrical stimulation. *Clin Orthop* 1989; 249:199-208.
  39. Veillette CJ, Mehdian H, Schemitsch EH, McKee MD. Survivorship analysis and radiographic outcome following tantalum rod insertion for osteonecrosis of the femoral head. *J Bone Joint Surg Am* 2006; 88:48-55.
  40. Tsao AK, Roberson JR, Christie MJ, et al. Biomechanical and clinical evaluations of a porous tantalum implant for the treatment of early-stage osteonecrosis. *J Bone Joint Surg Am* 2005; 87:22-7.
  41. Sugioka Y, Hotokebuchi T, Tsutsui H. Transtrochanteric anterior rotational osteotomy for idiopathic and steroid-induced necrosis of the femoral head. *Clin Orthop* 1992; 277:111-20.
  42. Shannon BD, Trousdale RT. Femoral osteotomies for avascular necrosis of the femoral head. *Clin Orthop Relat Res* 2004; 418:34-40.
  43. Schwarz LG. Non-traumatic necrosis of the femoral head. *Int Orthop* 1999; 23:193-7.
  44. Gagala J, Tarczynska M, Gaweda K. Clinical and radiological outcomes of treatment of avascular necrosis of the femoral head using autologous osteochondral transfer (mosaicplasty). Preliminary report. *Int Orthop* 2013; 37:1239-44.
  45. Mont MA, Seyler TM, Plate JF, Delanois RE, Parvizi J. Uncemented total hip arthroplasty in young adults with osteonecrosis of the femoral head: a comparative study. *J Bone Joint Surg Am* 2006; 88:104-9.
  46. Nich C, Courpied JP, Kerboull M, Postel M, Hamadouche M. Charnley-Kerboull total hip arthroplasty for osteonecrosis of the femoral head a minimal 10-year follow-up study. *J Arthroplasty* 2006; 21:533-40.





47. Johansson HR, Zywiell MG, Marker DR, Jones LC, McGrath MS, Mont MA. Osteonecrosis is not a predictor of poor outcomes in primary total hip arthroplasty: a systematic literature review. *Int Orthop* 2011; 35:465-73.
48. Tingart M, Beckmann J, Opolka A, et al. Analysis of bone matrix composition and trabecular microarchitecture of the femoral metaphysis in patients with osteonecrosis of the femoral head. *J Orthop Res* 2009; 27:1175-81.
49. Mont MA, Hungerford DS. Non-traumatic avascular necrosis of the femoral head. *J Bone Joint Surg Am* 1995; 77:459-74.
50. Dorr LD, Takei GK, Conaty JP. Total hip arthroplasties in patients less than forty-five years old. *J Bone Jt Surg Am* 1983; 65:474-9.
51. Revell MP, McBryde CW, Bhatnagar S, Pynsent PB, Treacy RB. Metal-on-metal hip resurfacing in osteonecrosis of the femoral head. *J Bone Joint Surg Am* 2006; 88:98-103.
52. Watters TS, Cardona DM, Menon KS, Vinson EN, Bolognesi MP, Dodd LG. Aseptic lymphocyte-dominated vasculitis-associated lesion: a clinicopathologic review of an underrecognized cause of prosthetic failure. *Am J Clin Pathol* 2010; 134:886-93.